Persönliche PDF-Datei für

Lukas Bisorca-Gassendorf, Peter Szurman, Martin Wenzel, Kai Januschowski

Mit den besten Grüßen vom Georg Thieme Verlag

www.thieme.de

Erworbene Katarakte

DOI 10.1055/a-1488-0240
Augenheilkunde up2date 2022; 12: 57–72

Dieser elektronische Sonderdruck ist nur für die Nutzung zu nicht-kommerziellen, persönlichen Zwecken bestimmt (z. B. im Rahmen des fachlichen Austauschs mit einzelnen Kollegen und zur Verwendung auf der privaten Homepage des Autors). Diese PDF-Datei ist nicht für die Einstellung in Repositorien vorgesehen, dies gilt auch für soziale und wissenschaftliche Netzwerke und Plattformen.

Verlag und Copyright:
© 2022. Thieme. All rights reserved.
Georg Thieme Verlag KG, Rüdigerstraße 14,
70469 Stuttgart, Germany
ISSN 0023-2165

Nachdruck nur
mit Genehmigung
des Verlags

Thieme

Augenheilkunde *up2date*

1 · 2022

Katarakt und refraktive Chirurgie 5

Erworbene Katarakte

Lukas Bisorca-Gassendorf
Peter Szurman
Martin Wenzel
Kai Januschowski

Elektronischer Sonderdruck zur persönlichen Verwendung

VNR: 2760512022161721131
DOI: 10.1055/a-1488-0240
Augenheilkunde up2date 2022; 12 (1): 57–72
ISSN 0023-2165
© 2022 Thieme. All rights reserved.
Georg Thieme Verlag KG, Rüdigerstraße 14,
70469 Stuttgart, Germany

Thieme

Unter dieser Rubrik sind bereits erschienen:

Die moderne Orthokeratologie – scharf sehen über Nacht T. Ring-Mangold, R. Emminger Heft 2/2021

Eintrübung von Intraokularlinsen R. Khoramnia Heft 2/2021

SMILE – Small Incision Lenticule Extraction G. Steinwender, M. Shajari, W. J. Mayer, D. Kook, M. Dirisamer, T. Kohnen Heft 2/2020

Refraktive Hornhautchirurgie: Nachkorrekturen D. Kook, W. J. Mayer, M. Shajari, G. Steinwender, T. Kohnen Heft 2/2020

Presbyopiekorrektur mittels Linsensystemen M. C. Knorz Heft 4/2019

Linsenchirurgie: Einsatz von multifokalen Intraokularlinsen M. Shajari, W. J. Mayer, S. Priglinger Heft 4/2019

Pseudophake additive Intraokularlinsen F. H. Hengerer, I. Conrad-Hengerer Heft 4/2017

Refraktiver Linsenaustausch F. H. Hengerer, I. Conrad-Hengerer Heft 3/2017

Presbyopiekorrektur mittels Laserchirurgie B. Pajic, H. Massa, E. N. Eskina Heft 3/2017

Phake Intraokularlinsen F. H. Hengerer, I. Conrad-Hengerer Heft 2/2017

Endophthalmitis nach Kataraktchirurgie D.-T. Pham, U. Pleyer Heft 1/2017

Kataraktchirurgie mit dem Femtosekundenlaser – aktueller Stand und Ausblick H. Dick, T. Schultz Heft 3/2016

LASIK und Femto-LASIK T. Schlote, M. Kynigopoulos Heft 3/2016

Sekundäre Linsenimplantation K. Gekeler, F. Gekeler Heft 3/2015

Multifokale und Add-on-Intraokularlinsen K. Gekeler, F. Gekeler Heft 4/2014

Diagnostik in der refraktiven Laserchirurgie T. Schlote, A. Heuberger, L. Schluep, C. Gebhard Heft 4/2012

Die Linse bei systemischen Erkrankungen J. Rohrbach, P. Szurman, T. Schlote, K. Bartz-Schmidt Heft 3/2012

Kataraktchirurgie und altersbedingte Makuladegeneration H. Baatz Heft 1/2012

ALLES ONLINE LESEN

Mit der eRef lesen Sie Ihre Zeitschrift: online wie offline, am PC und mobil, alle bereits erschienenen Artikel. Für Abonnenten kostenlos! https://eref.thieme.de/augen-u2d

IHR ONLINE-SAMMELORDNER

Sie möchten jederzeit und überall auf Ihr up2date-Archiv zugreifen? Kein Problem! Ihren immer aktuellen Online-Sammelordner finden Sie unter: https://eref.thieme.de/PHWUW

JETZT FREISCHALTEN

Sie haben Ihre Zeitschrift noch nicht freigeschaltet? Ein Klick genügt:

www.thieme.de/eref-registrierung

Elektronischer Sonderdruck zur persönlichen Verwendung

Thieme

Erworbene Katarakte

Lukas Bisorca-Gassendorf, Peter Szurman, Martin Wenzel, Kai Januschowski

Thieme CME · Fortbildungspunkte 3

Weitaus seltener und daher weniger bekannt als die altersbedingte Katarakt ist die sekundär erworbene Katarakt, die eine diagnostische und chirurgische Herausforderung darstellen kann. Dieser Beitrag gibt einen Überblick über die häufigsten Subtypen vor allem bei Erwachsenen und beleuchtet die chirurgischen Besonderheiten einschließlich perioperativer Charakteristika.

ABKÜRZUNGEN

DMARD	Disease-modifying anti-rheumatic Drugs
ER	endoplasmatisches Retikulum
IOL	Intraokularlinse
IVOM	intravitreale operative Medikamentenapplikation
NSAID	nichtsteroidale Antiphlogistika
PPV	Pars-plana-Vitrektomie
PSC	Cataracta subcapsularis posterior
PTH	Parathormon
RP	Retinitis pigmentosa
RPE	retinales Pigmentepithel

Einleitung

Die primäre Katarakt oder die Katarakt im Senium sind vielen Ophthalmologen und auch den fachfremden Kollegen gut vertraut. Die altersbedingte Katarakt ist die weltweit häufigste Erblindungsursache. Etwa 17 Millionen Menschen gelten weltweit als kataraktblind, vor allem in Asien und Südostasien [1]. Durch eine standardisierte ambulante Operation ist diese Erkrankung allerdings sehr erfolgreich einer Therapie zugänglich. Deutlich seltener und dadurch auch weniger bekannt ist die erworbene Katarakt, die diagnostisch und chirurgisch eine Herausforderung darstellen kann.

Zunächst untersucht dieser Beitrag Linsentrübungen im Rahmen von anderen Augenerkrankungen (Uveitis und Myopie). Anschließend werden die Cataracta traumatica und Katarakte bei systemischen Erkrankungen (z. B. Diabetes und selteneren Erkrankungen) analysiert. Hiernach werden Linsentrübungen nach intraokularen Eingriffen näher beleuchtet. Abschließend wird der Beitrag mit einem historischen Exkurs: Sekundärkatarakt nach Glaukomanfall (Cataracta viridis, Cataracta glaucomatosa, Grüner Star) abgerundet.

Linsentrübungen im Rahmen anderer Augenerkrankungen (Cataracta complicata)

Linsentrübungen im Rahmen entzündlicher Augenerkrankungen

Katarakte gehören zu den häufigsten Komplikationen bei Patienten mit chronischer Uveitis. Literaturangaben zu ihrer Inzidenz variieren allerdings in Abhängigkeit von der genauen Ätiologie. So ist sie im Rahmen der Skleritis mit 7–17 % angegeben [2], etwa 57 % im Rahmen der Pars-Planitis [3] und bis zu 64–78 % bei der Fuchs heterochromen Iridozyklitis [4, 5]. Die Kataraktbildung bei Patienten mit Uveitis wird in der Regel durch eine unkontrollierte und anhaltende Entzündung, aber auch durch eine längere Anwendung von hochdosierten topischen, periokulären und/oder systemischen Kortikosteroiden verursacht [6, 7]. Die zugrunde liegende Krankheit betrifft eine relativ junge Bevölkerung mit einem höheren Risiko für peri- und postoperative Komplikationen.

Die Kataraktextraktion bei Patienten mit Uveitis erfordert ein anderes chirurgisches Vorgehen als die konventionelle Phakoemulsifikation. Dies ist auf spezifische Faktoren zurückzuführen, die vor der Operation berücksichtigt werden müssen. Das Alter des Patienten, die Ätiologie der Uveitis, ihr klinischer Verlauf und ihr Ansprechen auf die medikamentöse Therapie sowie die bisherigen Erfahrungen mit den in der Literatur beschriebenen chirurgischen Ergebnissen sind sehr wichtige Aspekte, die es vor der Durchführung einer Katarakt-Phakoemulsifikation zu berücksichtigen gibt.

Merke

Vom Standpunkt der chirurgischen Vorbereitung ist es entscheidend, die intraokulare Entzündung absolut unter Kontrolle zu haben, d. h. keine Vorderkammerzellen für mindestens 3–6 Monate (ideal 6 Monate) präoperativ [8, 9].

Elektronischer Sonderdruck zur persönlichen Verwendung

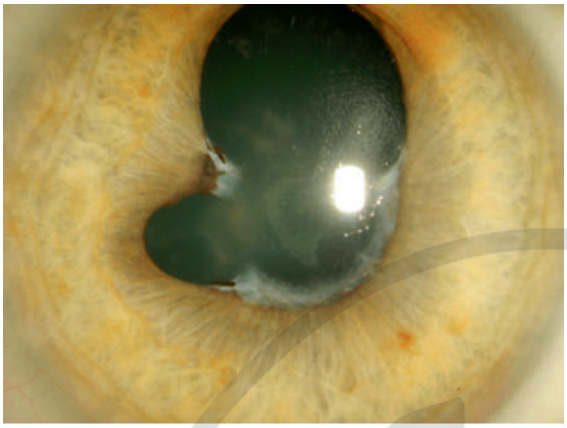

▶ **Abb. 1** Cataracta complicata mit hinteren Synechien bei Uveitis.

Außerdem muss die Operation unter Berücksichtigung vorbestehender pathologischer Veränderungen der Hornhaut, des vorderen und hinteren Segments geplant werden, wie z. B. Hornhautvernarbung, Irisatrophie und Gefäßbrüchigkeit, vordere und hintere Synechien (▶ **Abb. 1**), Pupillen- und zyklische Membranbildung, Glaskörpertrübungen, zystoides Makulaödem, epiretinale Membran, Sehnerventzündung, -ischämie und -atrophie [10]. Ebenso wichtig müssen dem Patienten prä-, intra- und postoperative entzündungshemmende Medikamente – hauptsächlich Steroide und nichtsteroidale Antiphlogistika (NSAID) – verabreicht werden, um schwere und fulminante postoperative Entzündungen zu vermeiden, die sowohl den postoperativen Visus als auch die Rezidivhäufigkeit der Entzündungen beeinflussen können [11]. Allerdings besteht kein allgemeiner Konsens über die Art und Dosierung der perioperativen Therapie.

Der chirurgische Eingriff gilt als komplex und kann eine Herausforderung auch für den erfahrenen Vorderabschnittschirurgen darstellen. Intraoperative Manöver wie Synechiolyse, Membranektomie und/oder Pupillensphinkterotomie, Verwendung von Irisretraktionshaken u. a. sind erforderlich, um die intraoperative Visualisierung zu verbessern. Das Management von intraokularen Blutungen und Irispigmentdispersion muss in solchen Fällen ebenfalls berücksichtigt werden. Bei signifikanter Glaskörpertrübung oder Blutung muss eine mögliche kombinierte Pars-plana-Vitrektomie (PPV) in Betracht gezogen werden [11]. Während bei erwachsenen Uveitispatienten die Kataraktoperation als ein relativ sicheres und effektives Verfahren gilt, stellt bei Kindern die postoperative intraokulare Entzündung eine ernsthafte Bedrohung dar. In einer ausführlichen Übersicht wurden die Besonderheiten dieses Spezialgebiets gründlich erarbeitet [12]. Das postoperative Management erfordert eine engmaschigere Überwachung, um das Auftreten von Entzündungsreaktionen früh zu erkennen und behandeln zu können. Transiente Augeninnendruckerhöhungen, vor allem in Augen mit einer pathologischen Kammerwinkelanatomie, das Auftreten eines postoperativen zystoiden Makulaödems und eines Nachstars sind signifikant häufiger als in nicht uveitischen Augen nach konventioneller Kataraktoperation anzutreffen.

In den letzten Jahrzehnten hat sich die Visusprognose vor allem aufgrund eines höheren Verständnisses der Ätiologie, Pathogenese und des klinischen Verlaufs sowie des Ansprechens auf die Therapie der verschiedenen Uveitisformen verbessert. Auch aufgrund einer besseren präoperativen Vorbereitung des Patienten, fortschrittlicher Operationstechniken mit biokompatiblen IOL-Materialien (IOL: Intraokularlinse) und schließlich einer engmaschigen und aggressiven postoperativen Betreuung des Patienten wurde dies erreicht. Nicht zuletzt hat der Einsatz von DMARD (Disease-modifying anti-rheumatic drugs), seien es konventionelle nichtsteroidale Immunsuppressiva wie Methotrexat oder Mycophenolatmofetil sowie in jüngerer Zeit die zunehmende Anwendung von Biologika, die Therapie der intraokularen Entzündungen grundlegend verbessert. Dieser Paradigmenwechsel hat ebenfalls dazu beigetragen, dass die Behandlung der Uveitis-Katarakt zugänglicher geworden ist. Nichtsdestoweniger erfordert sie eine sorgfältige individualisierte Planung in Hinblick auf den richtigen Operationszeitpunkt, umsichtige chirurgische Manöver sowie eine aggressive entzündungshemmende Therapie und eine engmaschige Überwachung mit angemessenem Umgang mit eventuell auftretenden postoperativen Komplikationen, wie beispielsweise Kapselsackphimosen oder Ablagerungen auf Intraokularlinsen.

Die Retinitis pigmentosa (RP) beschreibt eine Reihe von vererbten degenerativen Netzhauterkrankungen, bei der Photorezeptoren und retinale Pigmentepithelzellen (RPE-Zellen) beschädigt werden und die mit einigen okulären Komplikationen, u. a. einer frühzeitigen Kataraktentwicklung, einhergehen. Die RP wird in diesem Abschnitt genannt, da die Pathogenese höchstwahrscheinlich auf eine RP-bedingten Entzündungsreaktion beruht [13]. Auch hier ist die häufigste Erscheinungsform die Cataracta subcapsularis posterior (PSC). Die Inzidenz von intra- und postoperativen Komplikationen nach Kataraktoperation ist bei Vorliegen einer RP erhöht [13].

Myopie und Katarakt

Über 2 Milliarden Menschen, d. h. mehr als ein Viertel der Weltbevölkerung, sind kurzsichtig [1]. Weltweit nimmt der Anteil der Myopen weiter zu, sodass Holden u. Mitarb. [14] voraussagen, dass bis 2050 über 4,7 Milliarden Menschen kurzsichtig sein werden. Regionale Unterschiede spielen dabei eine wichtige Rolle: Ein größerer Anteil von Asiaten und ein kleinerer Anteil von Afroamerikanern sind myop. Definitionsgemäß bezieht sich die „hohe Myopie“ auf ein sphärisches Äquivalent von − 6,0

Elektronischer Sonderdruck zur persönlichen Verwendung

oder mehr Dioptrien oder eine Achsenlänge des Bulbus von 26,5 mm oder mehr. Sie betrifft etwa 2–3% der Bevölkerung [15].

Die Blue Mountains Eye Study [16] kam zu dem Schluss, dass eine früh einsetzende Myopie (vor dem Alter von 20 Jahren) ein starker und unabhängiger Risikofaktor für eine PSC ist. Die Ergebnisse deuten auf die Möglichkeit einer Dosis-Wirkungs-Beziehung zwischen dem Grad der Myopie und der Ausprägung der PSC hin. Die Kerntrübung war mit einer vermutlich erworbenen Myopie assoziiert, während eine hohe Myopie mit allen 3 Katarakttypen assoziiert war [16].

Die Singapore Malay Eye Study konnte diese Ergebnisse teilweise bestätigen – sie stellte fest, dass Patienten mit hoher Myopie ein 3- bis 5-fach erhöhtes Risiko für Kerntrübungen und ein um 30% erhöhtes Risiko für PSC-Trübungen aufweisen [17]. Die in der Literatur aufgezeigten Korrelationen zwischen nuklearer Katarakt und Myopie sind allerdings nicht ganz eindeutig:

So kam die bereits 1987 publizierte Arbeit von Brown u. Hill [18] zum Schluss, dass es die Entwicklung der Katarakt selbst ist, insbesondere die Kernsklerose, welche die Refraktionsänderung in Richtung Myopie verursacht. Demnach haben Patienten, die über 55 Jahre alt sind und eine myope Refraktionsveränderung durchlaufen, eine sehr hohe Wahrscheinlichkeit, eine Kerntrübung vorzuweisen.

Die Mechanismen für den Zusammenhang zwischen Myopie und Katarakt sind weitestgehend unbekannt. Es wurde postuliert, dass es eine biochemische Grundlage für die Kataraktogenese bei myopen Patienten geben könnte, wobei die retinale Lipidperoxidation eine Rolle spielt [19]. Ein anderer pathogenetischer Erklärungsversuch besteht in der erhöhten Achsenlänge: Eine zunehmende Achsenlänge kann dazu führen, dass der Linse insbesondere nach posterior die Nährstoffversorgung entzogen wird. Trotzdem konnte die Singapore Malay Eye Study keinen direkten Zusammenhang zwischen Achsenlänge und Kataraktentwicklung nachweisen.

Die Kataraktoperation eines myopen Auges kann aufgrund der meist tieferen Vorderkammer eine Herausforderung für den Operateur darstellen. Postoperative Komplikationen wie die Netzhautablösung oder die Dislokation der implantierten Intraokularlinse treten häufiger auf. Auch ist das Auftreten der Cataracta secundaria und von Kapselsackphimosen mit den daraus resultierenden Folgen im Vergleich zum emmetropen Auge erhöht.

Traumatische Katarakt (Cataracta traumatica)

Traumatisch bedingte Linsenveränderungen stellen sich morphologisch vielseitig dar und können von als nicht störend empfundenen Inzidentalbefunden bis hin zu visuseinschränkenden Trübungen reichen. Eine Häufung der Cataracta traumatica findet sich bei jüngeren Patienten aufgrund ihres Traumadispositionsalters [20]. Die Therapie der kindlichen traumatischen Katarakt kann eine große Herausforderung darstellen, und gerade bei Verdacht auf Amblyogenität sollte eine unmittelbare chirurgische Therapie erfolgen.

Eine sinnvolle Unterteilung erscheint in einem Unterscheiden von Linsentrübungen, die nach nicht perforierenden und nach perforierenden Bulbusverletzungen auftreten.

Nicht perforierende Bulbusverletzungen

Kontusionelle oder druckbedingte Schädigungen weisen typischerweise weißliche Opazitäten im vorderen subkapsulären Bereich der Rinde auf. Diese haben nicht selten die Form einer Rosette, weswegen diese Art der Linsentrübung auch Kontusionsrosette genannt wird. Obwohl bei nicht perforierenden Verletzungen die Linsenkapsel intakt bleibt, führt meist ein Einfluss von Kammerwasser durch die Schwellung von Linsenfasern zu den beschriebenen Veränderungen. Die typische Konfiguration ist auf den Untergang der Linsenfasern entlang der Fasernähte zurückzuführen [20]. Mit einer Kontusionsrosette können außerdem Vakuolen oder andere punktförmige Trübungen assoziiert sein. ▸ **Abb. 2** zeigt eine typische Kontusionsrosette. Sie entsteht meistens innerhalb der ersten Woche nach der Kontusion und die Ausprägung der Trübung ist maßgeblich dafür, ob eine Kataraktoperation erforderlich ist oder nicht. Ist sie nur gering aus-

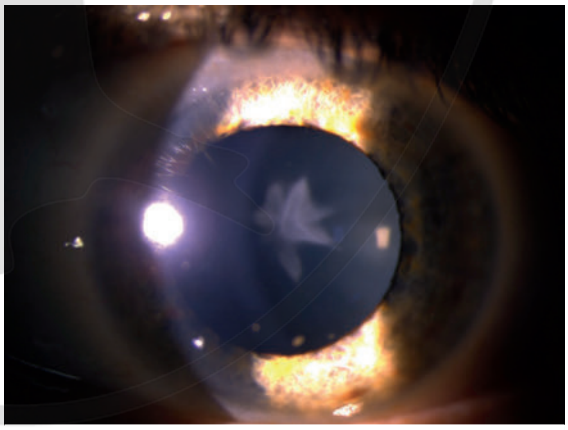

▸ **Abb. 2** Kontusionsrosette nach nicht perforierender Contusio des Augapfels.

Elektronischer Sonderdruck zur persönlichen Verwendung

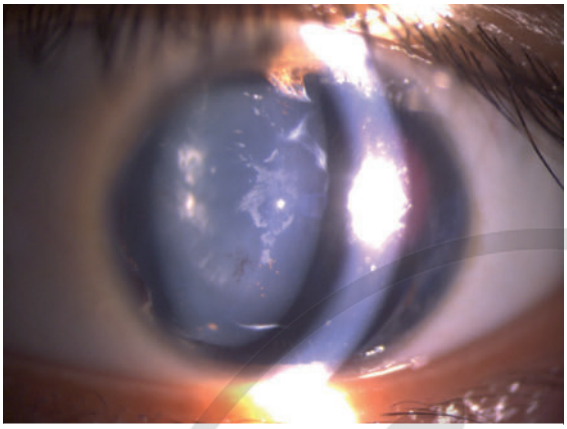

▶ **Abb. 3** Cataracta traumatica, Sonderform einer Kontusionsrosette mit Aniridie, anamnestisch etwa 20 Jahre nach chirurgischer Primärversorgung nach Contusio bulbi.

geprägt und nicht visusrelevant, kann eine Verlagerungen von Rindenfasern über Jahre oder Jahrzehnte dazu führen, dass sich die Kontusionsrosette nach posterior in die Tiefe verlagert. Diese Besonderheit kann auch im Rahmen eines Gutachtens relevant sein, da sie einen Rückschluss auf den etwaigen Zeitpunkt einer Verletzung geben kann [20]. ▶ **Abb. 3** und **Abb. 4** zeigen ebenfalls kontusionelle Linsentrübungen. Bei einer therapiebedürftigen Veränderung ist zu beachten, dass eine möglich entstandene Zonulainsuffizienz die Kataraktoperation erschweren kann, weswegen die Behandlung der traumatischen Katarakt ausschließlich erfahrenen Operateuren überlassen werden sollte.

Darüber hinaus kann sich durch den druckbedingten Abdruck von Irispigment auf die vordere Linsenkapsel eine meistens ringförmige Pigmentablagerung zeigen. Erstmals wurde diese Veränderung durch Adolf Vossius 1906 [21] beschrieben und ist daher auch als Vossius-Ring bekannt. Der Vossius-Ring ist oft erst nach Pupillenerweiterung erkennbar und aufgrund seiner parazentralen Lage meistens nicht visusrelevant. Seine Größe ist abhängig von der Pupillenweite. Typischerweise führt die fortwährende Kammerwasserzirkulation dazu, dass sich der Vossius-Ring Wochen oder Monate nach der stattgefundenen Kontusion zurückbildet und somit nicht therapiebedürftig ist. Es scheint, dass der Vossius-Ring bei Kindern häufiger auftritt, nicht nur aufgrund ihrer altersbedingten Prädisposition für Traumata, sondern auch vermutlich aufgrund einer geringeren Irisrigidiät [20].

Perforierende Bulbusverletzungen

Perforierende Bulbusverletzungen können zur Eröffnung der Linsenkapsel führen, was zur umgehenden Hydratation und konsekutiver Degeneration von Linsenfasern führt. Ist die Verletzung klein, kann eine lokalisierte Trübung auftreten. Meistens entwickelt sich jedoch eine schnell progressive Trübung, bis hin zur fortgeschrittenen Katarakt. Die Sehschärfe ist meist auch unabhängig von einer zentralen Lokalisation herabgesetzt und es kann sich eine sogenannte Perforationsrosette zeigen. Im Gegensatz zur Kontusionsrosette tritt die Perforationsrosette im hinteren Linsenbereich auf. Der Grund dafür ist nicht abschließend geklärt. Manchmal kann nach einer Perforation die Proliferation von Linsenepithelzellen dazu führen, dass die Kapseleröffnung gedeckt wird und eine Kapselnarbe oder ein „Kapselstar“ entsteht. Seltener und vor allem, wenn dieses Ereignis zeitnah nach der Linsenperforation entsteht, gibt es die Möglichkeit, dass bereits entstandene Trübungen teilweise rückläufig sind und somit mit einer Intervention abgewartet werden kann.

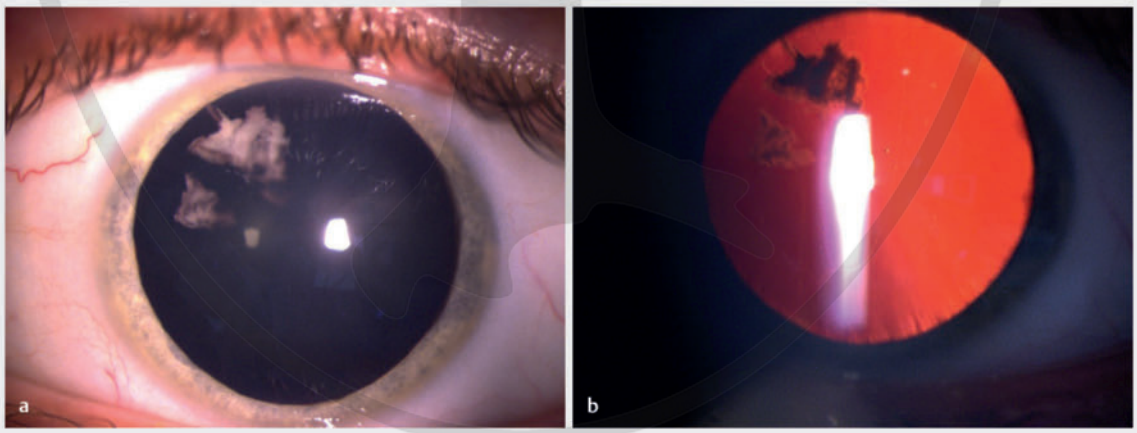

▶ **Abb. 4** **a** Vorderabschnittsfoto. **b** Spaltlampenfoto in Retroillumination: kontusionelle Trübung ca. 1 Jahrzehnt nach Bulbustrauma mit Handball. Visus 1,0, keine relevanten Beschwerden, Inzidentalbefund.

Elektronischer Sonderdruck zur persönlichen Verwendung

Cave

Sollten traumatische Kapselveränderungen vorliegen, ist immer die Operation durch einen erfahrenen Vorderabschnittschirurgen empfohlen, da die Gefahr von Zonulolyse, Kapselrissen oder auslaufender Kapsulorrhexis erhöht ist.

Wenn es zu perforierenden Fremdkörperverletzungen kommt, ist die Linse aufgrund ihrer anatomischen Lage und Konsistenz nicht selten die Struktur im Auge, in welcher der Fremdkörper endgültig verbleibt. Das Bild nach einer Perforation mit intralentalem Fremdkörper ist nicht nur abhängig von der genauen Linsenregion, in der sich der Fremdkörper befindet, sondern auch maßgeblich von Material und Größe des Fremdkörpers. Kleine und inerte Substanzen wie Edelmetalle, Glas oder Quarz, manchmal auch Eisen oder Kupfer, können im Prinzip auch Jahrzehnte in einer größtenteils klaren Linse verbleiben, ohne optische Phänomene zu erzeugen, die seitens des Patienten als störend empfunden werden. Die Mehrzahl der intralentalen Fremdkörper führt allerdings dazu, dass sich eine schnell progressive traumatische Katarakt entwickelt, die allein aufgrund ihrer Visusrelevanz operationsbedürftig ist. Gerade bei Kindern, bei denen aufgrund ihrer altersbedingten Prädisposition penetrierende Bulbusverletzungen häufiger auftreten, ist zunächst ein Abwarten, wenn es die Gesamtsituation zulässt, oder sogar die selten durchgeführte linsenerhaltende Fremdkörperextraktion – meistens aus der vorderen Linsenkapsel – ratsam, um die Akkommodationsfähigkeit des Auges nicht zu kompromittieren. Aus gleichen Gründen wie bei den traumatischen Kapselverletzungen gehören hier die Indikationsstellung zur Operation und die Durchführung der Operation in die Hände des erfahrenen Vorderabschnittschirurgen.

Eisen- und kupferhaltige Fremdkörper stellen eine Besonderheit dar. Chemische Reaktionen können innerhalb der Linse zu bestimmten Erscheinungsformen beitragen. So kann beispielsweise die Ferritinimprägnierung der subkapsulären Rinde oder des Linsenepithels zu meist zirkulär angeordneten Rostflecken führen. Diese durch die Eisenionen (Fe^{++}) verursachte Siderosis lentis kann allerdings auch durch intraokulare Fremdkörper entstehen, die extralental gelegen sind. Während eine größere lokale intraokulare Blutung ohne spontane Resorptionstendenz oder ausbleibender Behandlung ebenfalls durch die anfallende Menge an eisenhaltigem Hämoglobin zur Siderosis lentis oder sogar zur Siderosis bulbi führen kann, scheinen systemische Erkrankungen wie die Hämosiderose oder die hämolytische Anämie diese Veränderungen nicht hervorrufen zu können [20]. Da die Entwicklung bis hin zur Siderosis lentis oder Siderosis bulbi allerdings nicht unausweichlich ist, kann die Extraktion des oder der Fremdkörper bei ruhiger Gesamtsituation und zufriedenstellender Organfunktion auch aufgeschoben werden.

Merke

Wichtig ist in diesen Fällen, eine eisenbedingte Toxizität (Fe^{++}) der Photorezeptoren mittels elektroretinografischer Untersuchungen (ERG, seltener EOG) im zeitlichen Verlauf frühzeitig zu erkennen.

Darüber hinaus sollte bedacht werden, dass sich Abbauprodukte der eisenhaltigen Fremdkörper auch im Trabekelmaschenwerk akkumulieren können und dadurch auch ein Offenwinkelglaukom verursachen können. Das klinische Erscheinungsbild im Kammerwinkel kann dem eines malignen Melanoms ähneln.

Eine Metallosis kann auch durch Kupferionen (Cu^{++}) verursacht werden. Die Pathogenese der traumatischen Chalcosis lentis unterscheidet sich von der Siderosis lentis lediglich darin, dass der auslösende intraokulare Fremdkörper aus Kupfer besteht. Die typische Linsentrübung („Sonnenblumenkatarakt“) kann auch deutlich zeitversetzt, noch viele Jahre nach der perforierenden Verletzung, auftreten. Sowohl eine Siderose als auch eine Chalkose kann in Ausnahmefällen zumindest teilweise reversibel sein, nachdem der intraokulare Fremdkörper entfernt wurde. Außerdem gibt es Berichte, dass eine Zonulopathie durch eine Metallose hervorgerufen werden kann. Dabei ist das perioperative Risiko für Kapselsack- und Zonulakomplikationen höher, weswegen auch hier die Kataraktoperation grundsätzlich durch den erfahrenen Vorderabschnittschirurgen durchgeführt werden sollte.

Linsentrübungen im Rahmen systemischer Erkrankungen

Linsentrübungen bei Diabetes mellitus

Linsentrübungen treten bei Diabetikern häufiger in jüngeren Jahren als bei Patienten ohne Diabetes mellitus auf. Morphologisch handelt es sich dabei oft um ein verfrühtes Auftreten der senilen Katarakt, wobei auch subkapsuläre schneeflockenartige Trübungen (▸ **Abb. 5**) sowie die PSC häufiger beobachtet werden. Infolge der erhöhten Glukosekonzentration im Kammerwasser kommt es zur erhöhten intrazellulären Akkumulation von Sorbitol in der Linse. Dies geschieht über den ersten Schritt im Polyol-Weg mithilfe der Aldose-Reduktase, deren therapeutische Inhibition zunehmend an Bedeutung zu gewinnen scheint [22]. Der aus der intralentalen Sorbitol-Akkumulation resultierende hyperosmotische Effekt trägt maßgeblich zur Kataraktogenese bei, weil Linsenfasern als Folge dessen aufquellen und degenerieren. Vor allem bei Typ-1-Diabetikern gilt der osmotische Stress als Folge einer Schwellung der kortikalen Linsenfasern als begünstigender Faktor für eine schnellere Kataraktentwicklung. Darüber hinaus führt dieser osmotische Stress im endoplasmatischen Retikulum (ER) zur Bildung von freien Radikalen, die dann zusätzlich einen oxidativen Stress be-

Elektronischer Sonderdruck zur persönlichen Verwendung

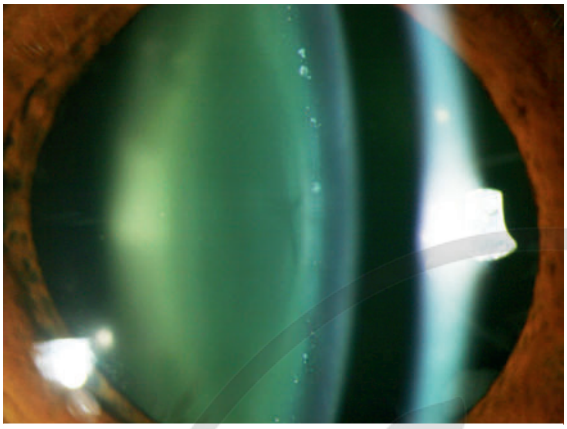

▶ **Abb. 5** Cataracta diabetica vera – „Schneeflockenkatarakt".

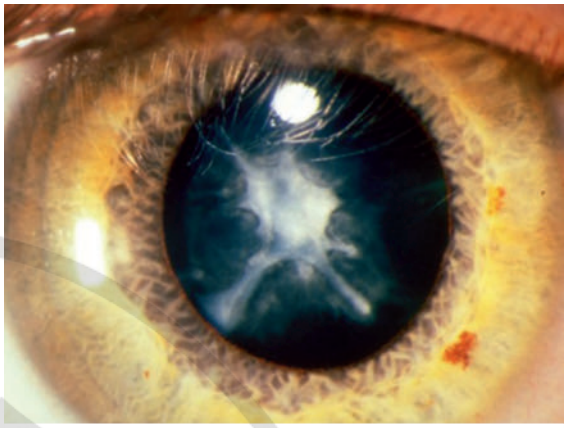

▶ **Abb. 6** Cataracta syndermatotica bei atopischer Dermatitis.

wirken. Diabetische Linsen haben aufgrund einer beeinträchtigten antioxidativen Kapazität ohnehin eine erhöhte Anfälligkeit für oxidativen Stress [23].

Die Cataracta diabetica gilt als schnell fortschreitend, gerade wenn deutliche Blutzuckerschwankungen vorliegen. Andererseits muss erwähnt werden, dass sich beginnende Wasserspalten nach optimaler Blutzuckereinstellung auch zurückbilden können. Bei Visuseinschränkung durch die Katarakt liegt eine Operationsindikation vor. Die Kataraktoperation bei Diabetikern stellt in der Regel eine Herausforderung dar, da in vielen Fällen die prä-, peri- und postoperative Führung der Patienten durchaus komplex ist: Dadurch, dass viele Patienten berufstätig sind, muss dieser Tatsache genüge getan werden, aufgrund möglicher Netzhautbeteiligungen mit eventuell mehrfach erfolgten intravitrealen Injektionen (IVOM) oder gar einer Vitrektomie sind die anatomischen Verhältnisse im Halteapparat anspruchsvoll und der Operateur muss mit vorbestehenden Problemen der Hinterkapsel rechnen. Weiterhin muss erwähnt werden, dass die Inzidenz eines postoperativen Makulaödems erhöht ist. Um dem entgegenzuwirken, wird eine postoperative Kombinationstherapie aus lokalen steroidalen und nichtsteroidalen Antiphlogistika (NSAID) diskutiert [24], ebenfalls wird eine prophylaktische Gabe von parabulbären Steroiden diskutiert und vor allem im angloamerikanischen Sprachraum durchgeführt.

Katarakt im Rahmen von anderen systemischen Erkrankungen

In früheren Publikationen wurde der Terminus Cataracta syndermatotica [20] oder dermatogenes [25] verwendet. Diese Art der Linsentrübungen ist vor allem bei Patienten mit atopischer Dermatitis beschrieben. Etwa 10–25% [25] dieser Patienten entwickeln im Laufe des Lebens diese Kataraktform. Patienten mit Psoriasis vulgaris und Sklerodermie können ebenfalls betroffen sein. Dabei kann die Linsentrübung vor allem im Bereich der subkapsulären Rinde vorliegen – sowohl nach anterior als auch nach posterior. ▶ **Abb. 6** zeigt eine lokalisierte Trübung, die als typische Erscheinungsform der Cataracta syndermatotica bei atopischer Dermatitis gilt [25]. Die Pathogenese ist weitgehend ungeklärt, wobei ein möglicher Zusammenhang mit der Steroidtherapie, die bei der jeweiligen Hauterkrankung zur Anwendung kommt, ebenfalls diskutiert wird. Außerdem wird die gemeinsame Embryonalentwicklung von Haut und Augenlinse – beide entwickeln sich aus dem Ektoderm – als möglicher Faktor genannt [20].

Darüber hinaus gibt es Hinweise, dass es möglicherweise eine gewisse Korrelation in der Pathogenese zwischen Asthma bronchiale und Katarakt gibt. Über multiple Signalwege (u. a. PI3K/AKT, MAP-Kinase und NF-κB-Signalweg) kann eine allergisch bedingte Entzündung oder ein Ungleichgewicht des Immunsystems zur Kataraktogenese beitragen [26].

Linsentrübungen bei seltenen Erkrankungen

Es gibt bestimmte systemische Erkrankungen, die oft mit Linsentrübungen einhergehen. Der genaue Pathomechanismus ist oft komplex und nicht geklärt, während die klinische Relevanz aufgrund der Seltenheit dieser Erkrankungen nicht sehr ausgeprägt ist.

Im Rahmen der syndromalen Chromosomenstörungen kommen Katarakte gehäuft vor. Bei der Trisomie 21 (Down-Syndrom) spielen sie auch klinisch eine Rolle, da das Down-Syndrom mit einer Inzidenz von etwa 1:700 relativ häufig vorkommt. Über die Hälfte der Down-Patienten entwickeln visusrelevante Linsentrübungen, die Mehrzahl im frühen Erwachsenenalter und danach, ein kleiner Teil jedoch bereits in der Kindheit. Sobald die Katarakt visusrelevant ist, sollte sie operiert werden, vor allem im amblyogenen Alter. In diesem Kontext muss aller-

Elektronischer Sonderdruck zur persönlichen Verwendung

dings auch auf die erhöhte Inzidenz von Keratokonus bei Down-Patienten hingewiesen werden, was für die Operationsplanung unabdingbar ist. Hinsichtlich der Morphologie zeigt sich oft ein sternförmiges Erscheinungsbild der Linsentrübung. Bei anderen Chromosomenstörungen wie die Trisomie 18 (Edwards-Syndrom) oder die Trisomie 13 (Patau-Syndrom) spielen sie klinisch nur eine untergeordnete Rolle, da diese Erkrankungen in der Regel mit einer deutlich erhöhten Sterblichkeit einhergehen und nur extrem selten überhaupt ophthalmologisch beurteilt werden können.

Bei der autosomal-dominant vererbten myotonen Dystrophie Typ 1 (Morbus Curschmann-Steinert) scheint der auslösende Gendefekt auch für die typischerweise sternförmigen Speichentrübungen (▶ **Abb. 7**) verantwortlich zu sein. Sie befinden sich meist im Bereich der vorderen und hinteren Rinde und spitzen sich in Richtung des Linsenäquators zu. Manchmal kann sich eine „Christbaumkatarakt" zeigen. Häufig besteht eine okuläre Komorbidität mit der Assoziation multipler pathologischer Veränderungen an den Augen [20].

Bei der Neurofibromatose Typ 2 tritt oft eine juvenile hintere Schalentrübung auf. Die Ausprägung variiert von nicht behandlungsbedürftigen Befunden bis hin zu operationsbedürftigen amblyogenen Trübungen. Wie bei der myotonen Dystrophie scheint der die Grunderkrankung auslösende Gendefekt für die Linsentrübungen verantwortlich zu sein.

Beim Krankheitsbild des Morbus Fabry kommt es durch Ablagerungen von Glykosphingolipiden (vor allem Globotriaosylceramid oder GL-3) zu den typischen Symptomen. Die bei fast allen homozygoten Patienten auftretende Vortexkeratopathie (Cornea verticillata) ist allerdings wesentlich häufiger als die „Fabry-Katarakt". Nichtsdestotrotz ist die Inzidenz von Linsentrübungen bei Fabry-Patienten erhöht. Die Trübungen treten manchmal schon im jüngeren Lebensalter auf und sind meistens speichenförmig an der hinteren Rinde angelegt, weshalb diese Trübung auch als „Propellerkatarakt" beschrieben wird [25]. Ursächlich scheint auch hier der Gendefekt zu sein, der einen Mangel an Alpha-Galactosidase hervorruft und die systemische Akkumulation von GL-3 begünstigt. Klinisch relevant ist die „Fabry-Katarakt" (in Zusammenhang mit einer Vortexkeratopathie) weniger aufgrund der kataraktbedingten Visusbeeinträchtigung, die in der Regel limitiert ist und oft keiner Extraktion bedarf, sondern da bis zu 25 % dieser Patienten vom Augenarzt erstmalig diagnostiziert werden [25] und ihnen seit 2001 eine Enzymersatztherapie zur Verfügung steht.

Bei der Galaktosämie, einer autosomal-rezessiv vererbten Erkrankung, führt das Fehlen eines der 3 Enzyme, die an der Umwandlung von Galaktose in Glukose beteiligt sind, zu einem Anstieg der Galaktosekonzentration im Serum.

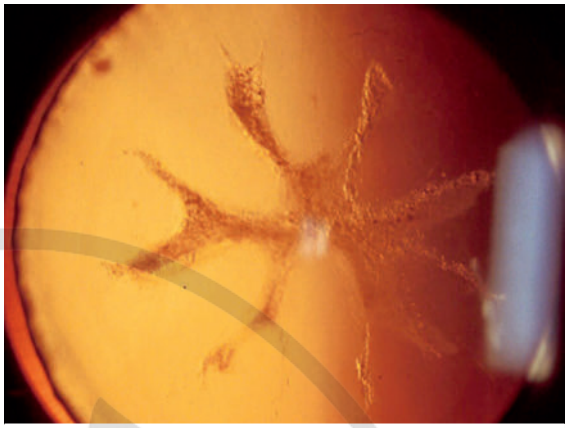

▶ **Abb. 7** Sternförmige Speichentrübungen bei Cataracta myotonica.

Es kommt zu einer Anhäufung von Galaktit innerhalb der Linsenfasern, was zur intralentalen Aufquellung führen kann. Im Säuglingsalter treten vor allem vordere und hintere subkapsuläre Trübungen auf, die später nukleär werden. Die klassische Galaktose-1-Phosphat-Uridyltransferase-Galaktosämie ist oft mit einer Gedeihstörung (vor allem geistige Entwicklungsstörung) und einer Hepatosplenomegalie assoziiert. Das Fortschreiten der Katarakt kann verhindert werden, wenn Galaktose (und Laktose) aus der Ernährung entzogen wird. Ein Galaktokinasemangel ist ebenfalls mit einer Galaktosämie und einer Katarakt assoziiert, jedoch fehlen hierbei die systemischen Manifestationen [27].

Im Rahmen der ebenfalls autosomal-rezessiven hepatolentikulären Degeneration (Morbus Wilson) führt eine Genmutation (ATP7B) zu Störungen des hepatischen Kupferstoffwechsels. Die verminderte Kupferausscheidung führt zur Akkumulation in mehreren Organen, u. a. in der Leber, im zentralen Nervensystem und in den Augen. Neben dem deutlich häufiger auftretenden pathognomonischen Kayser-Fleischer-Kornealring kommt es bei manchen Patienten zur „Sonnenblumenkatarakt". Die braun-gelben oder gelb-grünen Kupfereinlagerungen in der Linse sind zwar langsam progressiv, allerdings selten so stark ausgeprägt, dass sie einer frühzeitigen Kataraktoperation bedürfen.

Das Lowe-Syndrom (auch okulozerebrorenales Syndrom) ist eine schwerwiegende X-chromosomale Erkrankung, die zu geistiger Retardierung, renaler tubulärer Azidose, Aminoazidose und renaler Rachitis führt. Assoziierte kongenitale Glaukome, kongenitale Katarakte und Hornhautkeloide können zur Erblindung führen. Die Linse ist hierbei meist klein, scheibenförmig („diskoid") und meist aufgrund einer Linsenkondensation komplett eingetrübt. Weibliche Träger können fokale kortikale Punkttrübungen aufweisen [28].

Elektronischer Sonderdruck zur persönlichen Verwendung

Das Alport-Syndrom ist eine dominant, rezessiv oder X-chromosomal vererbte Krankheit, die eine hämorrhagische Nephropathie und sensorineurale Taubheit verursachen kann. Zu den okulären Merkmalen gehören die kongenitale oder postnatale kortikale Katarakt, der Lentikonus (sowohl Lenticonus anterior als auch Lenticonus posterior) und die Mikrospherophakie [28].

Weitere seltene syndromale Erkrankungen, die ebenso mit einer meist beidseitigen frühen Kataraktbildung assoziiert sind, sollen im Folgenden nur erwähnt werden: Rothmund-Thompson-Syndrom, Werner-Syndrom, Nance-Horan-Syndrom, Rubinstein-Taybi-Syndrom, Hallermann-Streiff-Syndrom und Cockayne-Syndrom [25, 28].

Eine andere systemische Ursache, die das Auftreten einer Katarakt begünstigt, ist die Hypokalziämie (Tetanie). Eine Störung des Serumkalziumspiegels kann aufgrund eines breiten Spektrums von Erkrankungen auftreten, die häufigste Ursache ist jedoch mit der Thyreoidektomie eine iatrogene. Dabei können die Nebenschilddrüsen mit entfernt oder beschädigt werden, was zu einem Mangel an Parathormon (PTH) führen kann. Der PTH-Mangel führt folglich zur Hypokalziämie. Der vorgeschlagene Mechanismus der Bildung einer Cataracta tetanica ist nicht abschließend geklärt, diskutiert wurde aber ein osmotisches Ungleichgewicht (niedriger Kalziumgehalt im Kammerwasser und erhöhter Natriumgehalt in der Linse) bei beschädigter Plasmamembran des Linsenepithels [29, 30]. Meistens handelt es sich um eine bilaterale Rindentrübung der vorderen oder hinteren Linsenrinde, die vorwiegend im mittleren Lebensalter auftritt. Die Trübungen können flockenförmig oder punktförmig sein und eine PSC liegt nicht selten ebenfalls vor.

Katarakt nach intraokularen Eingriffen

Intraokulare Eingriffe gelten grundsätzlich als potenziell kataraktogen. Die Wahrscheinlichkeit, dass sich nach intraokularer Operation eine Katarakt bildet oder eine bereits bestehende Linsentrübung schneller fortschreitet, hängt allerdings von der Art des Eingriffs ab. Die PPV stellt in der Praxis den wichtigsten zu nennenden Eingriff dar. Vor allem Menschen über 50 Jahre [31], die einer Vitrektomie unterzogen werden, entwickeln am betroffenen Auge innerhalb der ersten 2 Jahre bis zu 100 % eine signifikante Kernsklerose [32]. Holekamp u. Mitarb. haben 2005 in einer umfassenden Arbeit [33] mithilfe von intraoperativen Sauerstoffdruckmessungen zeigen können, dass der Sauerstoffpartialdruck im Glaskörper (und vermutlich als Folge auch in der Linse) perioperativ und in den Monaten nach einer PPV deutlich erhöht ist. Durch diese Kombination aus akuter und chronischer Erhöhung der Sauerstoffkonzentration hinter der Linse und den Verlust des natürlichen Glaskörper-Netzhaut-Sauerstoffgradienten konnte letztendlich auch die ältere Hypothese bestärkt werden, dass oxidativer Stress zur Schädigung von Linsenproteinen führt und sehr wahrscheinlich ursächlich für die Kernsklerose ist. Diese Annahmen gehen auf Beobachtungen aus den 1980er-Jahren zurück, bei denen aufgefallen ist, dass es nach hyperbarer Sauerstofftherapie zur (oftmals reversiblen) Myopisierung und dem Auftreten der Kernsklerose kommt [34]. Die oben bereits zitierte Publikation [33] kommt darüber hinaus zum Schluss, dass bei Patienten, deren PPV unter Vollnarkose mit Einatmung von über 90 % O_2 durchgeführt worden ist, ebenfalls ein signifikant höherer intravitrealer Sauerstoffpartialdruck gemessen wurde. Im Übrigen kommt es in Abhängigkeit von der ausgewählten Endotamponade zu typischen Trübungen, bei Luft oder Gasgemischen zu einer vorübergehenden „Fiederung" der Linse und bei Silikonöltamponaden häufig zu einer persistierenden PSC.

Die Trübung der Linse im Zusammenhang mit der Berührung von Operationsinstrumenten muss pathophysiologisch von den vorher genannten Trübungen abgegrenzt werden. Sie ist eher einer iatrogenen Cataracta traumatica, wie nach perforierenden Bulbusverletzungen, gleichzustellen und kann prinzipiell bei jedem intraokularen Eingriff auftreten. Deshalb ist es wichtig, dass bei der Operationsplanung von phaken Augen auch die standardmäßige Durchführung einer Biometrie zur Intraokularlinsenberechnung erfolgt. Außerdem sollte im Rahmen des präoperativen Aufklärungsgesprächs auch auf diese seltene Komplikation hingewiesen werden, bestenfalls mit Festlegen der Zielrefraktion, falls eine simultane Kataraktoperation notwendig wird.

Ein anderer Eingriff, dessen Kataraktogenität meist unterschätzt wird, ist die Laser-Iridotomie. In einer Arbeit von Radhakrishnan u. Mitarb. [35] wird das Risiko für eine Kataraktprogression mit 23 % bis zu 39 % angegeben.

Katarakt als Berufserkrankung

Historisch ist in diesem Kontext noch der Infrarotstar zu nennen. Die mittlerweile sehr selten gewordene Linsentrübung entsteht nach langjähriger beruflicher Exposition (über 30 Jahre) primär bei Glasbläsern, aber auch bei Stahlkochern. Dabei kann es durch die thermische Schädigung zu einer regelrechten Exfoliation der zentralen vorderen Linsenkapsel kommen [20]. Die Veränderungen können allerdings auch die hintere Kapsel im Sinne einer PSC oder sogar die gesamte Linse betreffen.

Elektronischer Sonderdruck zur persönlichen Verwendung

Exkurs: Sekundärkatarakt nach Glaukomanfall (Cataracta viridis, Cataracta glaucomatosa, Grüner Star)

Ein unbehandelter Glaukomanfall führt zu Linsentrübungen. Heutzutage ist dieses Krankheitsbild unbekannt geworden, aber aus dem frühen 19. Jahrhunderts gibt es darüber Berichte mit Farbabbildungen (▸ **Abb. 8**, **Abb. 9**). Damals wurden Glaukome anders definiert als heute, und es darf nicht der Fehler unterlaufen, die damalige Definition als falsch zu bezeichnen. Glaukome waren schmerzhafte Glaskörpertrübungen, unabhängig von möglichen Augendruckerhöhung. Heute würden wir unter dem, was um 1800 ein Glaukom war, sowohl schwere Uveitiden als auch Glaskörperblutungen bei Diabetes oder Thrombosen zusammenfassen. Bei solchen „Glaukomen" konnte sich als Komplikation eine Katarakt entwickeln. Diese Sekundärkatarakt nannte G. J. Beer, der erste Ordinarius für Augenheilkunde, Cataracta glaucomatosa, Cataracta viridis oder Grüner Star. Diese „Cataracta glaucomatosa" war gekennzeichnet durch starke Schmerzen, entrundete weite Pupille, Visusverlust und gerötetes Auge. Beer erkannte auch, dass die Linse beim Glaukomanfall „in die vordere Augenkammer sich vorzudrängen scheint". Von anderen Autoren wurden auch Augendruckerhöhungen beschrieben. Die häufigste Ursache der „Cataracta glaucomatosa" waren schwere („arthritische") Entzündungen, aber es wurden auch Glaukomanfälle ohne vorausgehende Entzündungen beschrieben. Damals waren Uveitiden häufiger als heute, da schwere Infektionen (z. B. Tuberkulose, Syphilis) und Rheuma nicht behandelbar waren. Wahrscheinlich führten sowohl Zyklitiden mit Ziliarkörperspasmus als auch eine sekundäre Zonulainsuffizienz bei chronischen Uveitiden zum Glaukomanfall.

Iridektomien wurden damals schon durchgeführt, aber ihre Wirkung beim Glaukomanfall war noch unbekannt. Als v. Graefe 1856 die Iridektomie als Glaukomoperation einführte, beabsichtigte er, damit die Iritis als Ursache des Glaukoms zu behandeln („Ueber die Coremorphosis gegen chronische Iritis und Iridochorioiditis"). Ferdinand Arlt beschrieb den „glaucomatösen Staar, früher als Gicht- oder grüner Staar bezeichnet" noch 1884 als eine „Noli me tangere", der allenfalls erst 2 Monate nach einer Iridektomie operiert werden sollte.

Auch heute sehen wir noch selten ein akutes Glaukom mit beginnendem Winkelblock bei jungen Menschen als Folge einer Zyklitis. In solchen Fällen kann eine hochdosierte Kortisontherapie, später verbunden mit Zyklo-

▸ **Abb. 8** Cataracta glaucomatosa (Grüner Star) in der frühen Phase „als Symptom des reinen Glaukoms ohne aller Entzündung" (Beer, 1813). Band I, § 569: *„Arthritische Regenbogenhautentzündung. Iritis arthritica: In dieser sehr erweiterten Pupille bemerkt man eine grau-grünliche Verdunkelung, welche sehr tief zu liegen scheint, und die von einer wirklichen Trübung des Glaskörpers herrührt; und nun trübt sich auch ganz deutlich die Linse, welche … aufzuschwellen und in die vordere Augenkammer sich vorzudrängen scheint, der grüne Star, Cataracta viridis. Dabey wird der Schmerz immer anhaltender und wüthender, die Varicosität im ganzen Auge nimmt auffallend zu … und das Sehvermögen … ist jetzt selbst bis auf die kleinste Lichtempfindung von außen aufgehoben."* (Quelle: Beer GJ. Lehre von den Augenkrankheiten, als Leitfaden zu seinen öffentlichen Vorlesungen entworfen. Band I. Wien: Camesinaschenbuchhandlung; 1813)



▸ **Abb. 9** Cataracta glaucomatosa (Grüner Star) in der späten Phase. Band II: Von den unheilbaren Nachkrankheiten der Augenentzündung – 6. Capitel (Von der Trübung des Glaskörpers, Glaucoma, Glaucosis, und vom grünen Staare, Cataracte viridis, Cataracta glaucomatosa), § 221 – *„Diese wesentliche Mischungsveränderung … findet man ziemlich häufig nicht allein als eine wahre Folgekrankheit der Augenentzündung, sondern sie stellt sich auch zuweilen ohne aller vorhergegangener Entzündungen ein, …"* (Quelle: Beer GJ. Lehre von den Augenkrankheiten, als Leitfaden zu seinen öffentlichen Vorlesungen entworfen. Band II. Wien: Camesinaschenbuchhandlung; 1817)

Elektronischer Sonderdruck zur persönlichen Verwendung

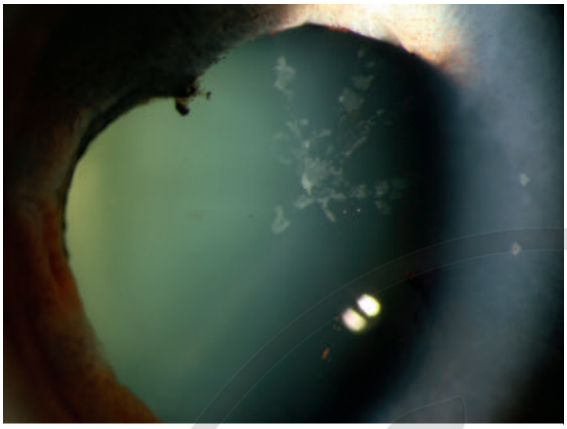

▶ **Abb. 10** Glaukomflecken.

plegie, zu einer dauerhaften Heilung ohne Iridektomie führen.

Als Cataracta glaucomatosa bezeichnete Vogt die weißen Glaukomflecken der Linse dicht unter der Vorderkapsel. Nach einem halben Jahr beobachtete er ein „Abrücken der Flecken nach der Tiefe zu“ (▶ **Abb. 10**).

Erst spät im 20. Jahrhundert verbreitete sich in der Augenheilkunde die unglückliche und sinnlose Gleichsetzung von Glaukom und Grünem Star.

Interessenkonflikt

Erklärung zu finanziellen Interessen
Forschungsförderung erhalten: nein; Honorar/geldwerten Vorteil für Referententätigkeit erhalten: nein; Bezahlter Berater/interner Schulungsreferent/Gehaltsempfänger: nein; Patent/Geschäftsanteile/Aktien (Autor/Partner, Ehepartner, Kinder) an im Bereich der Medizin aktiven Firma: nein; Patent/Geschäftsanteile/Aktien (Autor/Partner, Ehepartner, Kinder) an zu Sponsoren dieser Fortbildung bzw. durch die Fortbildung in ihren Geschäftsinteressen berührten Firma: nein.

Erklärung zu nichtfinanziellen Interessen
Die Autorinnen/Autoren geben an, dass kein Interessenkonflikt besteht.

KERNAUSSAGEN

- Die altersbedingte Katarakt gilt als weltweit häufigste Erblindungsursache. Deutlich seltener und dadurch auch weniger bekannt ist die erworbene Katarakt, die diagnostisch und chirurgisch eine Herausforderung darstellen kann.
- Katarakt bei Uveitis: Operation erst, sobald die intraokulare Entzündung unter Kontrolle ist, d. h. keine Vorderkammerzellen für mindestens 3–6 Monate (ideal 6 Monate) präoperativ.
- Die Kataraktoperation eines myopen Auges kann aufgrund der meist tieferen Vorderkammer ebenfalls eine Herausforderung für den Operateur darstellen.
- Sollten traumatische Linsen- und Kapselveränderungen vorliegen, ist immer die Operation durch einen erfahrenen Vorderabschnittschirurgen empfohlen, da die Gefahr von Zonulolyse, Kapselrissen oder auslaufender Kapsulorrhexis erhöht ist.
- Linsentrübungen treten bei Diabetikern häufiger früher auf und sie haben grundsätzlich ein erhöhtes Risiko für ein Makulaödem nach Operation, weshalb eine postoperative Kombinationstherapie aus lokalen steroidalen und nichtsteroidalen Antiphlogistika (NSAID) diskutiert wird.
- Der Hauptgrund für die fast als sicher geltende fortschreitende Linsentrübung nach Pars-plana-Vitrektomie (PPV) ist eine Erhöhung des Sauerstoffpartialdrucks im Glaskörperraum.

Elektronischer Sonderdruck zur persönlichen Verwendung

Autorinnen/Autoren

Lukas Bisorca-Gassendorf

Studium der Humanmedizin in Rumänien (Temeswar und Klausenburg) sowie Erasmus-Aufenthalt in Heidelberg 2013/2014. Abschluss 2017 in Klausenburg. 2018 Beginn der Facharztausbildung an der Augenklinik Sulzbach. Seit 2021 Doktorand an der Medizinischen Fakultät der Universität Tübingen. Forschungsschwerpunkt: Endophthalmitis. 2022 Wechsel an die Augenklinik Petrisberg in Trier, als Assistenzarzt im letzten Weiterbildungsjahr.

Peter Szurman

Prof. Dr. med. Studium der Humanmedizin in Essen und Paris. Facharztausbildung an der Universitäts-Augenklinik Köln. Ab 2001 Oberarzt an der Universitäts-Augenklinik Tübingen. 2007 Habilitation. Ab 2008 leitender Oberarzt und stellvertretenden Direktor Universitäts-Augenklinik Tübingen, Forschungsprofessur für „Experimentelle Ophthalmochirurgie". Seit 2010 Chefarzt der Augenklinik Sulzbach am Knappschaftsklinikum Saar.

Martin Wenzel

Prof. Dr. med. Studium Medizin und Theologie in Aachen, Bonn, Innsbruck, Trier. Facharztausbildung RWTH Aachen. 1993 Habilitation. Leitender Oberarzt in der Universitäts-Augenklinik Aachen, Einführung der ambulanten Katarakt- und Glaukom-Chirurgie. Seit 2000 Chefarzt der Augenklinik Petrisberg, Trier. Schwerpunkte: Katarakt- und Glaukomchirurgie. Verträglichkeit von Kunstlinsen, visuelle Störungen, Optik und Augenheilkunde, Statistiken der Berufsverbände, Geschichte.

Kai Januschowski

Prof. Dr. med., FEBO, MHBA, MD. Studium der Humanmedizin, Romanistik und Koreanistik in Tübingen, Seoul (Korea), La Laguna (Spanien), USMLE (Step1–3). 2014–2019 Assistenzarzt Tübingen, Santa Cruz de Tenerife (Spanien), Sulzbach/Saar. 2015/2017 Habilitation/Ernennung zum apl. Professor. 2019–2021 Oberarzt, geschäftsführender Oberarzt Sulzbach/Saar. 2021 Ärztliche Leitung an der Augenklinik Petrisberg, Trier, ärztlicher Leiter der Belegabteilung Prüm.

Korrespondenzadresse

Lukas Bisorca-Gassendorf
Augenklinik Petrisberg
Max-Planck-Str. 16
54296 Trier
Deutschland
lukas.bisorca@augenklinik-petrisberg.de

Wissenschaftlich verantwortlich gemäß Zertifizierungsbestimmungen

Wissenschaftlich verantwortlich gemäß Zertifizierungsbestimmungen für diesen Beitrag ist Lukas Bisorca-Gassendorf, Trier.

Zitierweise für diesen Artikel

Klinische Monatsblätter für Augenheilkunde
doi:10.1055/a-1758-3548

Literatur

[1] Burton MJ, Ramke J, Marques AP et al. The Lancet Global Health Commission on Global Eye Health: vision beyond 2020. Lancet Glob Health 2021; 9: e489–e551

[2] Sainz de la Maza M, Foster CS, Jabbur NS. Scleritis associated with systemic vasculitic diseases. Ophthalmology 1995; 102: 687–692

[3] Malinowski SM, Pulido JS, Folk JC. Long-term visual outcome and complications associated with pars planitis. Ophthalmology 1993; 100: 818–824; discussion 825

[4] Accorinti M, Spinucci G, Pirraglia MP et al. Fuchs' Heterochromic Iridocyclitis in an Italian Tertiary Referral Centre: Epidemiology, Clinical Features, and Prognosis. J Ophthalmol 2016; 2016: 1458624

[5] Velilla S, Dios E, Herreras JM et al. Fuchs' heterochromic iridocyclitis: a review of 26 cases. Ocul Immunol Inflamm 2001; 9: 169–175

[6] Sen HN, Vitale S, Gangaputra SS et al. Periocular corticosteroid injections in uveitis: effects and complications. Ophthalmology 2014; 121: 2275–2286

[7] Minkus CL, Pistilli M, Dreger KA et al. Risk of Cataract in Intermediate Uveitis. Am J Ophthalmol 2021; 229: 200–209

[8] Rodriguez-Garcia A, Foster CS. Cataract Surgery in Patients with Uveitis: Preoperative and surgical Considerations. In: Zilfyan A, ed. Difficulties in Cataract Surgery. London: Intech Open; 2017

[9] Foster CS, Vitale AT. Cataract surgery in uveitis. Ophthalmol Clin North Am 1993; 6: 139–146

[10] Llop SM, Papaliodis GN. Cataract Surgery Complications in Uveitis Patients: A Review Article. Semin Ophthalmol 2018; 33: 64–69

[11] Rojas B, Foster CS. Cataract surgery in patients with uveitis. Curr Opin Ophthalmol 1996; 7: 11–16

[12] Szurman P, Heiligenhaus A, Hettlich HJ et al. Kataraktchirurgie bei Uveitis im Kindesalter. Klin Monbl Augenheilkd 2007; 224: 532–537

[13] Hong Y, Li H, Sun Y et al. A Review of Complicated Cataract in Retinitis Pigmentosa: Pathogenesis and Cataract Surgery. J Ophthalmol 2020; 2020: 6699103

[14] Holden BA, Fricke TR, Wilson DA et al. Global Prevalence of Myopia and High Myopia and Temporal Trends from 2000 through 2050. Ophthalmology 2016; 123: 1036–1042

[15] Hopf S, Pfeiffer N. Epidemiologie der Myopie. Ophthalmologe 2017; 114: 20–23

[16] Lim R, Mitchell P, Cumming RG. Refractive associations with cataract: the Blue Mountains Eye Study. Invest Ophthalmol Vis Sci 1999; 40: 3021–3026

[17] Pan CW, Boey PY, Cheng CY et al. Myopia, axial length, and age-related cataract: the Singapore Malay eye study. Invest Ophthalmol Vis Sci 2013; 54: 4498–4502

[18] Brown NA, Hill AR. Cataract: the relation between myopia and cataract morphology. Br J Ophthalmol 1987; 71: 405–414

[19] Micelli-Ferrari T, Vendemiale G, Grattagliano I et al. Role of lipid peroxidation in the pathogenesis of myopic and senile cataract. Br J Ophthalmol 1996; 80: 840–843

Elektronischer Sonderdruck zur persönlichen Verwendung

[20] Rohrbach JM, Feudner EM, Szurman P. Pathognomonische Linsentrübungen – Der Blick über den Tellerrand der Katarakt hinaus. Teil 2: Pathognomonische Linsentrübungen als Folge von Systemerkrankungen und Verletzungen des Auges. Z Prakt Augenheilkd 2008; 29: 479–489

[21] Gipner JF. Clinical and Experimental Studies on Traumatic Annular Opacity of the Anterior Lens Surface (Vossius' Ring). Trans Am Ophthalmol Soc 1929; 27: 296–313

[22] Thiagarajan R, Varsha MKNS, Srinivasan V et al. Vitamin K1 prevents diabetic cataract by inhibiting lens aldose reductase 2 (ALR2) activity. Sci Rep 2019; 9: 14684

[23] Kiziltoprak H, Tekin K, Inanc M et al. Cataract in diabetes mellitus. World J Diabetes 2019; 10: 140–153

[24] Juthani VV, Clearfield E, Chuck RS. Non-steroidal anti-inflammatory drugs versus corticosteroids for controlling inflammation after uncomplicated cataract surgery. Cochrane Database Syst Rev 2017; (7): CD010516

[25] Rohrbach JM, Szurman P, Schlote T et al. Die Linse bei systemischen Erkrankungen. Klin Monbl Augenheilkd 2012; 229: 843–856; quiz 857–848

[26] Zhao Y, Liu S, Li X et al. Cross-talk of Signaling Pathways in the Pathogenesis of Allergic Asthma and Cataract. Protein Pept Lett 2020; 27: 810–822

[27] Elman MJ, Miller MT, Matalon R. Galactokinase activity in patients with idiopathic cataracts. Ophthalmology 1986; 93: 210–215

[28] Wevill M. Epidemiology, Pathophysiology, Causes, Morphology, and visual Effects of Cataract. In: Yanoff M, Duker JS, eds. Ophthalmology (Expert Consult). Philadelphia: Saunders; 2014: 415

[29] Takahashi H. [Ca(2⁺)-ATPase activity in the hypocalcemic cataract]. Nippon Ganka Gakkai Zasshi 1994; 98: 142–149

[30] Daba KT, Weldemichael DK, Mulugeta GA. Bilateral hypocalcemic cataract after total thyroidectomy in a young woman: case report. BMC Ophthalmol 2019; 19: 233

[31] Petermeier K, Szurman P, Bartz-Schmidt UK et al. Pathophysiologie der Katarakt-Entwicklung nach Vitrektomie. Klin Monbl Augenheilkd 2010; 227: 175–180

[32] Cheng L, Azen SP, El-Bradey MH et al. Duration of vitrectomy and postoperative cataract in the vitrectomy for macular hole study. Am J Ophthalmol 2001; 132: 881–887

[33] Holekamp NM, Shui YB, Beebe DC. Vitrectomy surgery increases oxygen exposure to the lens: a possible mechanism for nuclear cataract formation. Am J Ophthalmol 2005; 139: 302–310

[34] Palmquist BM, Philipson B, Barr PO. Nuclear cataract and myopia during hyperbaric oxygen therapy. Br J Ophthalmol 1984; 68: 113–117

[35] Radhakrishnan S, Chen PP, Junk AK et al. Laser Peripheral Iridotomy in Primary Angle Closure: A Report by the American Academy of Ophthalmology. Ophthalmology 2018; 125: 1110–1120

Bibliografie

Augenheilkunde up2date 2022; 12: 57–72
DOI 10.1055/a-1488-0240
ISSN 0023-2165
© 2022. Thieme. All rights reserved.
Georg Thieme Verlag KG, Rüdigerstraße 14,
70469 Stuttgart, Germany

Elektronischer Sonderdruck zur persönlichen Verwendung

Punkte sammeln auf CME.thieme.de

Diese Fortbildungseinheit ist in der Regel 12 Monate online für die Teilnahme verfügbar. Den genauen Einsendeschluss finden Sie unter **https://cme.thieme.de**. Sollten Sie Fragen zur Online-Teilnahme haben, finden Sie unter **https://cme.thieme.de/hilfe** eine ausführliche Anleitung. Wir wünschen viel Erfolg beim Beantworten der Fragen!

Unter **https://eref.thieme.de/CXHEM88** oder über den QR-Code kommen Sie direkt zur Startseite des Wissenstests.

VNR 2760512022161721131

Thieme CME · Fortbildungspunkte 3

Frage 1

Wie lange sollte ein uveitisches Auge völlig reizfrei sein, damit die Kataraktoperation mit möglich niedrigem perioperativem Risiko durchgeführt werden kann?

A 1 Jahr
B mindestens 3–6 Monate (ideal 6 Monate)
C 2 Wochen
D 2 Monate
E 3 Monate

Frage 2

Im Rahmen welcher systemischen Erkrankung scheinen die Signalwege PI3K/AKT, MAP-Kinase und NF-κB eine Rolle im Zusammenhang mit der Katarakt zu spielen?

A arterielle Hypertonie
B Diabetes mellitus
C Asthma bronchiale
D Psoriasis vulgaris
E atopische Dermatitis

Frage 3

Kontusionelle Linsenschädigungen zeigen sich meistens im Bereich …

A der vorderen subkapsulären Rinde.
B der hinteren subkapsulären Rinde.
C der gesamten Augenlinse.
D des Linsenkerns.
E vor der Linse im Sinne von Auflagerungen.

Frage 4

Subkapsuläre schneeflockenartige Trübungen sind typisch für eine Katarakt …

A im Zusammenhang mit Myopie.
B bei Diabetes mellitus.
C bei Trisomie 21 (Down-Syndrom).
D bei Glasbläsern und Stahlkochern.
E bei myotoner Dystrophie.

Frage 5

Bei welcher der folgenden Erkrankungen ist die Katarakt klinisch am relevantesten?

A Rubinstein-Taybi-Syndrom
B Nance-Horan-Syndrom
C Trisomie 21 (Down-Syndrom)
D Cockayne-Syndrom
E Werner-Syndrom

Frage 6

Im Rahmen welcher Kataraktpathogenese spielt der Polyol-Weg eine Rolle?

A Cataracta syndermatotica
B Cataracta diabetica
C Cataracta traumatica
D Cataracta tetanica
E Cataracta secundaria

Frage 7

Nach welchem ophthalmochirurgischen Eingriff ist eine Katarakt oder eine Progression einer Katarakt *nicht* zu erwarten?

A chirurgischer Iridektomie
B Laser-Iridotomie
C Pars-plana-Vitrektomie
D Trabekulektomie
E LASIK

Frage 8

Worauf basiert die Kataraktogenität nach chirurgischer Glaskörperentfernung?

A Erhöhung des Sauerstoffgesamtdrucks
B Erniedrigung des Kohlenstoffdioxidpartialdrucks
C Erhöhung des Kohlenstoffdioxidpartialdrucks
D Erniedrigung des Sauerstoffpartialdrucks
E Erhöhung des Sauerstoffpartialdrucks

▸ **Weitere Fragen auf der folgenden Seite …**

Elektronischer Sonderdruck zur persönlichen Verwendung

Punkte sammeln auf CME.thieme.de

Fortsetzung ...

Frage 9

Wann entsteht ein sogenannter „Vossius-Ring“?

A nach perforierender Augenverletzung
B nach rezidivierenden Regenbogenhautentzündungen
C nach stumpfem Bulbustrauma
D durch erhöhten Blutzuckerspiegel
E durch eine progressive Linsenverdickung

Frage 10

Welche postoperative Komplikation tritt nach der Kataraktoperation bei uveitischen Augen häufiger auf?

A zystoides Makulaödem
B transienter Druckanstieg
C epiretinale Gliose
D Ablagerungen auf der Intraokularlinse
E Alle Antworten sind richtig.

Elektronischer Sonderdruck zur persönlichen Verwendung