

## Was, wenn die Rhexis missglückt? Hinterkapselruptur und Zonulaschaden vermeiden

(What if the Rhexis fails? Avoiding posterior capsule rupture  
and zonule damage)

Martin Wenzel, Damian Wenzel  
(Trier)



# Was, wenn die Rhexis missglückt? Hinterkapselruptur und Zonulaschaden vermeiden

(What if the Rhexis fails? Avoiding posterior capsule rupture and zonule damage)

Martin Wenzel, Damian Wenzel  
(Trier)

→ **Zusammenfassung:** Die Kapsulorhexis ist ein wichtiger Schritt bei jeder Kataraktoperation. Sie kann auf unterschiedliche Weise ausgeführt werden: Mit der Nadel, der Pinzette oder mit einem Femto-(oder Nano-)Laser. Nicht alle Operationen gelingen perfekt. In einer Ausbildungsklinik hat man auch Erfahrung mit suboptimalen Operationsverläufen. Im Folgenden soll keine wissenschaftliche Literaturdiskussion erfolgen, sondern persönliche Erfahrung mit Komplikationen und Maßnahmen zur Vermeidung von schweren Komplikationen beschrieben werden.

Das gute an der Rhexis ist: Wenn man rechtzeitig merkt, dass etwas nicht stimmt, kann die Kataraktoperation mit Linsenimplantation immer erfolgreich beendet werden, ohne dass die Patienten Probleme haben oder Risiken ausgesetzt sind, und ohne, dass die Zuweiser etwas Negatives bemerken (vielleicht außer bei torischen Linsen). Bei jedem Fehler, der rechtzeitig bemerkt wird, kann – nach geeigneten Rettungsversuchen – die Operation mit einem sehr guten Ergebnis beendet werden.

OPHTHALMO-CHIRURGIE 38: 45–53 (2026)

→ **Summary:** Capsulorhexis is an important step in any cataract surgery. It can be performed in different ways: with a needle, tweezers, or a femto (or nano) laser. Not all surgeries are perfectly successful. In a training clinic, one also gains experience with suboptimal surgical outcomes. The following is not intended to be a scientific discussion of the literature, but rather a description of personal experience with complications and measures to avoid serious complications.

The good thing about rhexis is that if you notice in time that something is wrong, the cataract surgery with lens implantation can always be completed successfully without the patient experiencing any problems or being exposed to any risks and without the referring physician noticing anything negative (except perhaps with toric lenses). For every error that is noticed in time, the operation can be completed with a very good result after appropriate rescue attempts.

OPHTHALMO-CHIRURGIE 38: 45–53 (2026)

→ An die Kapseleröffnung sind vier sehr unterschiedliche Anforderungen zu stellen, die für eine sichere, dauerhafte Heilung des Auges nicht alle von gleicher Bedeutung sind.

## Am wichtigsten:

### Den Glaskörper schonen

Die Eröffnung der Kapsel muss in allererster Linie sicherstellen, dass die Glaskörpergrenzmembran nicht verletzt wird, der Glaskörper unversehrt „hinten“ bleibt. Deshalb ist vor allem auf die Schonung der hinteren Kapsel und der Zonula zu achten. Jede weitere Anforderung an die Rhexis darf nicht das Primat der Schonung des Glaskörpers verdrängen.

Anekdotisch sei erwähnt, dass einige wenige Operateure schon im 18. Jahrhundert die Fähigkeit besaßen, die hintere Kapsel unter Schonung der Glaskörpergrenzmembran zu entfernen – ohne Analgesie, ohne Mikroskop, ohne elektrische Beleuchtung, ohne Mydriasis [2].

## Die Phakoemulsifikation soll sicher und einfach sein – große Rhexis

Untergeordnet gibt es weitere Anforderungen an die Kapseleröffnung: Die Phakoemulsifikation muss sicher und einfach durchzuführen sein. Eine große Rhexis von 7 mm ist technisch schwerer als eine kleine Rhexis von 5 mm, aber eine große Rhexis erleichtert die Phakoemulsifikation und schont Hinter-

kapsel und Zonula. Bei einer 7-mm-Rhexis ist die Öffnung der Kapsel doppelt so groß wie bei einer 5-mm-Rhexis. Kern und Epinukleus lassen sich leichter mobilisieren und aufarbeiten. Jeder Operateur sollte in der Lage sein, auch eine 7-mm-Rhexis durchzuführen. Bei lockerer Zonula trägt eine große Rhexis wesentlich zur Schonung der Zonula bei (Abbildung 1).

Deshalb ist auf eine maximale Mydriasis unbedingt zu achten. Dies ist durch Augentropfen, intrakamerale Medikamente oder operative Maßnahmen zu erreichen. Anfänger machen die Rhexis oft zu klein und provozieren damit irreversible Schäden während der Phakoemulsifikation. Viele Videos im Internet zu Komplikationen mit Hinterkapselruptur beginnen mit unzureichender Mydriasis, gefolgt von einer zu kleinen Rhexis.

Zahlreiche Operateure nutzen eine 5-mm-Rhexis, die die Optik allseits um 0,5 mm überlappt. Das hilft bei einigen Linsentypen zur Nachstarprophylaxe, kann aber zu Problemen führen, die gefährlicher als eine YAG-Laser-Nachstardiszision sind. Eine kleine Rhexis kann zu einer Phimose (Abbildung 2) mit reduzierter Nachtsicht führen, zu Blendung, einem schlechten Einblick in die Netzhautperipherie, zu einem lentikulären Astigmatismus bei hydrophilen Intraokularlinsen (IOL) oder zu einem milchigen Nachstar. Außerdem kann es bei kleiner Rhexis eher zu einer versehentlichen intraoperativen Verletzung der Vorderkapsel mit Ausweitung auf die Hinterkapsel und Kernverlust kommen. Wenn die Rhexis zu klein gerät, kann sie z. B. mit der Schere erweitert werden, dabei muss sie nicht kreisrund sein. Zur Mydriasis ist Mydrane (Théa Pharma) ein gutes Hilfsmittel, aber es sollte schon etwa eine Minute einwirken. Um eine Mydriasis z. B. bei Tamsulosin-Patienten aufrechtzuerhalten, kann die Rhexis unter Methylcellulose erfolgen und die Hydrodissektion/Delineation mit 1:1 verdünntem Mydrane. Dadurch bleibt Mydrane mit der Methylcellulose länger an der Iris haften. Mydrane wirkt viel stärker als intrakamerales Suprarenin. Was für den Patienten auch noch wichtig sein kann: Eine 6-mm-Pupille fokussiert doppelt so viel Licht auf die Makula wie eine 4,8-mm-Pupille, nachts kann er doppelt so viele

Sterne am Himmel erkennen. Vergleichbares gilt oft auch für die Rhexisgröße.

In der Literatur werden einige Arbeiten genannt, die eine niedrigere Endophthalmitisrate bei großer Rhexis belegen, weil Granulozyten und Makrophagen den Kapselsack „reinigen“ können. Ebenso ist das Auftreten von Fremdkörperreaktionen mit „speckigen Präzipitaten“ bei kleiner Rhexis häufiger, da für die Makrophagen nicht die IOL, sondern der schrumpfende Kapselsack der mechanisch störende Fremdkörper ist.

### Die Linse soll sicher und symmetrisch im Kapselsack fixiert sein

Erst drittrangig ist die Forderung, dass die Linse sicher im Kapselsack fixiert sein soll. Eine 3-teilige Sulkuslinse bei fehlerhafter Rhexis ist eine vollwertige Alternative. Die Phakoemulsifikation wurde in den 1980er Jahren auch ohne Rhexis erfolgreich. Es ist immer besser, eine primäre Sulkusimplantation bei intakter hinterer Kapsel durchzuführen, als einen Hinterkapselriss zu riskieren.

Das falsche Einsetzen einer *einteiligen Kapselsack-IOL* in umgekehrter Position („upside-down“) führt nur bei den wenigsten Patienten zu leichten Sehstörungen. Das falsche Einsetzen einer *dreiteiligen Linse* in umgekehrter Position ist gefährlich, da die Bügel abgewinkelt sind und die Optik eigentlich etwas nach hinten fixieren sollten. Wird eine solche Linse falsch herum implantiert, tritt eine Hyperopisierung auf. Außerdem kann die Optik vor der Iris eingeklemmt werden („Optic capture“), was zu einem Winkelblockglaukom führen kann.

### Weniger wichtig: Nachstarprophylaxe

Erst wenn diese drei Faktoren erfüllt sind, ist auf die Nachstarprophylaxe zu achten. Dabei ist die Wahl des Linsentyps oft wichtiger als die Größe der Rhexis.

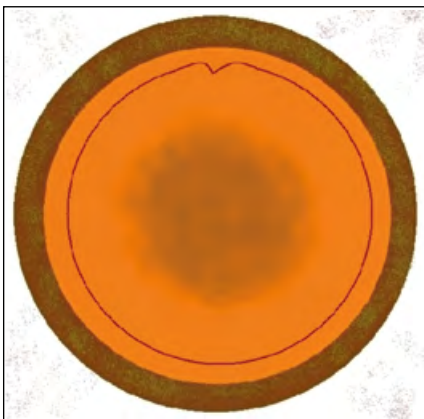


Abbildung 1a: Eine große Rhexis erleichtert die Phakoemulsifikation und macht sie sicherer.




Abbildung 1b: Eine kleine Rhexis führt häufiger zu Komplikationen mit der Kapsel während der Phakoemulsifikation.

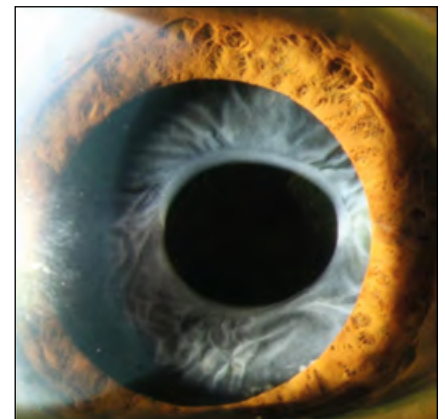


Abbildung 2: Vorderkapselphimose nach kleiner Rhexis

### Ganz wichtig: Fehler bei sich suchen

Eva Faschinger hielt 2011 während der Jahrestagung der Deutschsprachigen Gesellschaft für Intraokularlinsen-Implantationen und refraktive Chirurgie einen prämierten Vortrag, der leider nicht vollständig publiziert wurde. Es wurden 767 hintere Kapselrupturen bei 37.142 Phakoemulsifikationen an der Universitätsklinik Graz analysiert. Die individuellen Kapselrupturraten der 17 Operateure, die mehr als 200 Phakoemulsifikationen operiert hatten, lagen zwischen 0,3–8,5%. Bei der Frage nach der Ursache der Komplikationen sahen die Kollegen mit überdurchschnittlichen Rupturraten die Schuld beim Patienten oder in äußeren Ursachen. Die Kollegen mit den niedrigsten Rupturraten gaben eigene Fehler als Ursache der Rupturen an. Wer durch einen Fehler bei der Operation persönlich betroffen ist und reflektiert, was er (oder sie) als Operateur hätte anders machen können, um die Komplikation zu verhindern, wird seine Fähigkeiten immer weiter verbessern. Wer die Schuld nicht bei sich sucht, wird seine Kapselrupturrate nicht verbessern.

### Nadel oder Pinzette?

Eine Rhexis kann routinemäßig auf zwei sehr unterschiedliche Verfahren durchgeführt werden. 56% der Operateure bevorzugen eine Nadel, 44% eine Pinzette. In kritischen Situationen, wenn eine Rhexis nach außen auszulaufen droht, ist sie mit einer Pinzette sicherer wieder einzufangen als mit der Nadel. Das Wechseln von der einen auf die andere Methode ist schwierig, da die Führung des Instrumentes unterschiedlich ist. Bei der Nadel-Rhexis wird leicht auf die Linse gedrückt, bei der Pinzetten-Rhexis erfolgt der Zug eher nach oben, in Richtung Kornea.

### Ein radiärer Riss ist gefährlich

Radiäre Risse werden nicht immer sofort vom Operateur bemerkt. Bei der primären Punktion der Kapsel (zur Rhexis) kann die Kapsel 3-zackig aufreißen mit drei kleinen radiären Rissen. Beim Beginn der Nadel-Rhexis sind Trübungen der Rinde in der Rhexis oft nicht zu vermeiden. Diese erschweren den Einblick. Kleine Rindenfasern können mit dem Rhexisrand verwechselt werden. Da die primäre Punktion im Zentrum der Linse erfolgen soll, ist es selten, dass sich einer der Risse unbemerkt in die Peripherie ausbreitet, aber es kann vorkommen (Abbildung 3). Dann wird die Rhexis nicht, wie vorgeschrieben, von außen nach innen beendet. Das kann zu zwei unterschiedlichen Komplikationen führen: Entweder kann der Riss bei der Drehung des Kerns auf die Hinterkapsel auslaufen, was oft den Verlust des Kerns zur Folge hat. Weniger gefährlich ist die Einklemmung einer Kapsellefze im Wundspalt, die manchmal erst der Zuweiser bei der Nachuntersuchung diagnostiziert (Abbildung 4). Es kann sehr gefährlich werden, wenn eine kleine Rhexis nur (!) einen radiären Riss aufweist (Abbildung 5). Dann muss bei jedem folgenden Operationsschritt äußerst genau darauf geachtet werden, dass keinerlei Druck in diese Richtung ausgeübt wird, da der radiäre Riss sonst auf die Hinterkapsel laufen kann. Besonders gefährlich sind deshalb Risse gegenüber der Phako-Inzision. Bei der Hydrodissektion sollte der Kern mit der Kanüle leicht vom Riss weggedrückt werden. Beim Brechen des Kerns ist unbedingt darauf zu achten, den Druck keinesfalls in Richtung des Risses auszuüben. Wenn bei einem radiären Riss der Kern bei nicht optimaler Hydrodissektion auch nur gegen einen minimalen Widerstand gedreht wird, oder wenn während der Phakoemulsifikation Druck nach unten, also in Richtung Retina, ausgeübt wird, kann der Riss sofort auf die hintere Kapsel fortgeleitet werden, was oft zu einem sofortigen Absinken des Kerns in den Glaskörperraum führt. Das ist eine typische, gefährliche und doch vermeidbare Komplikation der Rhexis (Abbildung 6).

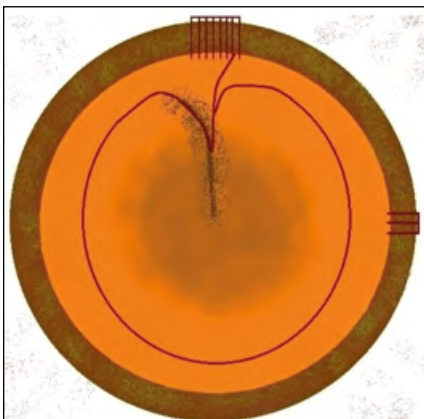


Abbildung 3: Radiärer Riss in Richtung Tunnel, der bei der primären Punktion übersehen worden ist.




Abbildung 4: Eine eingeklemmte Lefze der Rhexis wird oft erst in Miosis bei der Nachuntersuchung bemerkt.

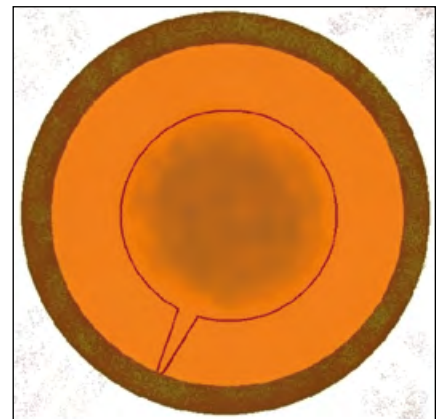


Abbildung 5: Kleine Rhexis mit einem radiären Riss.

Radiäre Risse entstehen meist während der Rhexis bei Spannungsdruck von hinten (junge Menschen, Glaskörperdruck) (Abbildung 7). Gefährlicher ist es, wenn sie intraoperativ unbemerkt auftreten. Ein erhöhtes Risiko besteht bei zu klein angelegter manueller Rhexis, z. B. durch eine Verletzung mit dem Phako-Tip oder bei einer Femto-Rhexis.

Die manuelle Rhexis hat im Vergleich zur Femto-Rhexis auch den Vorteil, dass sich der Operateur zu Beginn der Operation mit der Festigkeit der Zonula vertraut macht und die Größe der Rhexis und weitere Operationsschritte dieser anpasst. Ein Operateur, der noch IC-Operationen durchgeführt hat, vergisst nie, wie fragil die Zonula bei alten Menschen oft ist, wie leicht sich die Linse aus dem Auge entfernen lässt.

### Ungefährliche Implantation bei einem radiären Riss?

Ein radiärer Riss in der Vorderkapsel kann sehr gefährlich sein, wenn eine 3-teilige IOL implantiert und gedreht wird, da die hohe Rückstellelastizität der Bügel den Riss auf die Hinterkapsel ausweiten kann. Nach unserer Erfahrung ist die Implantation von einteiligen Linsen völlig problemlos möglich, und sie können vorsichtig eingedreht werden, da die von uns verwendeten Linsenbügel eine sehr geringe Rückstellelastizität aufweisen, die die Hinterkapsel nicht gefährden. Dafür weisen sie andere Nachteile auf, die weiter unten dargelegt werden (vgl. Abbildung 16).

### Aufarbeitung des Kerns: Kippen, nicht drehen

Zur Aufarbeitung des Kerns wird heute meist eine leichte und freie Drehbarkeit des Kerns gefordert. Das gelingt jedoch nicht in allen Fällen. Bei radiären Rissen der Rhexis ist es besser, primär den weichen Epinukleus und die Rinde erst einmal nicht durch eine Hydrodissektion von der Kapsel zu trennen, son-

dern nur den Kern zu mobilisieren. Dieser kann oft besser durch eine Kippbewegung weiter mobilisiert werden, sodass ein Pol des Kerns nach oben Richtung Vorderkammer zeigt. Sodann kann der Kern mit Phakoemulsifikation und Brechen oder Choppen in zwei Hälften geteilt werden, die dann mit Phako-Aspiration vor die Rhexis mobilisiert werden. Mit dieser Technik hat sich bei uns noch nie ein radiärer Riss der Vorderkapsel auf die Hinterkapsel ausgeweitet. Nebenbei sei daran erinnert, dass so ein Kippen bei großer Rhexis leichter fällt als bei kleiner Rhexis.

In Videobeiträgen ist das Kippen oft nicht zu erkennen, da die Tiefenvisualisierung durch fehlendes Stereosehen nicht möglich ist. Ebenso ist bei fast allen OP-Mikroskopen der Beobachter nur in ein Okular des Operateurs eingespiegelt, sodass für den Mitbeobachter die Tiefe nicht stereoskopisch erkennbar ist. Wenn auch nur der Verdacht auf einen radiären Riss der Vorderkapsel besteht, darf keinesfalls gegen einen noch so geringen Widerstand gedreht werden.

### Rettungsversuch No. 1

Wenn die Rhexis ungewollt nach peripher ausreißt, gibt es unterschiedliche Manöver, um die Operation trotzdem erfolgreich zu beenden. In vielen Fällen reicht es aus, die Lefze mit einer Pinzette beherzt nach innen zu ziehen (Cave: kurzfristige Zonulabelastung) (Abbildung 8). Daraus resultiert immer eine entrundete Rhexis. Das darf den Operateur stören, aber eine große entrundete Rhexis führt nicht zu einer Dezentrierung einer hydrophoben IOL. Der Patient hat dadurch keinen Nachteil und der Zuweiser wird nichts bemerken (Abbildung 9).

### Rettungsversuch No. 2

Wenn das nicht gelingt, kann die Rhexis oft andersherum beendet werden, aber die Operation wird dadurch risikoreicher. Achtung: Der radiäre Riss bleibt ein Gefahrenpunkt während

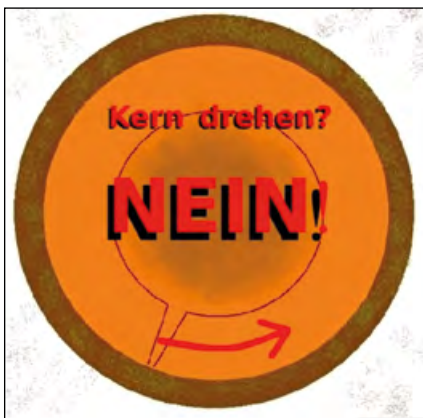

Abbildung 6a: Bei kleiner Rhexis und nur einem radiären Riss kann durch die Drehung des Kerns der Riss auf die Hinterkapsel auslaufen ...

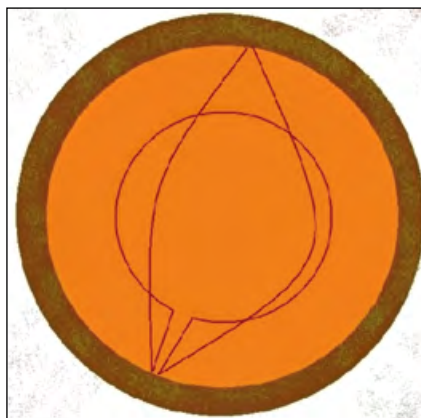

Abbildung 6b: ... wodurch der sofortige Verlust des Kerns in den Glaskörper erfolgen kann.

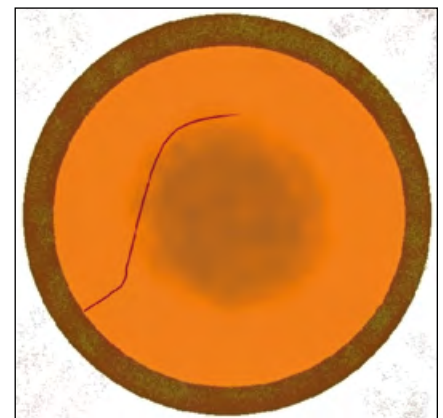


Abbildung 7: Radiärer Riss, z. B. bei Spannungsdruck von hinten

der ganzen Operation (Abbildung 10). Der Operateur wird sich zu Recht darüber ärgern. Auch dabei gilt: Wenn die Rhexis groß ist und intraoperativ kein Druck auf den radiären Vorderkapselriss ausgeübt wird und der Kern auch nicht bei nur minimalem Widerstand gedreht wird, ist auch das eine perfekte Operation. Wenn die Rhexis dabei sehr unregelmäßig die Optik überlappt, sollte entweder die Rhexis erweitert werden (evtl. erst nach der Implantation der IOL) – oder es reicht auch ein radiärer Schnitt in die Rhexis (Abbildung 11). In den bisher beschriebenen komplizierten Verläufen ist fast immer eine sichere Kapselsackimplantation möglich.

### Rettungsversuch No. 3

Wenn auch das nicht gelingt, kann auf eine altbewährte Technik aus den 1980er Jahren zurückgegriffen werden, als sich die Phakoemulsifikation langsam gegen die extrakapsuläre Entbindung durchgesetzt hat. Wenn die Rhexis nicht mehr zu retten ist, kann die Kapsel mit vielen kleinen Stichelungen eröffnet und anschließend entfernt werden (Abbildung 12). Der

wesentliche Nachteil dieser „Can-Opener-Technik“ (Abbildung 13) ist die manchmal unsichere Kapselsackfixation, evtl. muss die Sulkusimplantation einer 3-stückigen IOL erfolgen.

### Die Rhexis muss nicht schön sein

Eine runde Rhexis ist schön, aber eine Rhexis muss nicht perfekt kreisrund sein (Abbildung 10). Auch die Erde kreist nicht perfekt kreisförmig um die Sonne. Der Mythos einer perfekt kreisrunden Rhexis kam erst vor etwa 20 Jahren mit der Einführung des Femto-Lasers in die Kataraktchirurgie auf.

Eine entrundete oder dezentrierte Rhexis ist ungefährlich, wenn sie groß genug ist. Eine adhäsive hydrophobe IOL, wie sie der erste und vielleicht heute noch größte Hersteller von hydrophoben Acrylaten liefert, verklebt ausreichend mit dem Kapselsack, sodass wir bei unseren Patienten eine klinisch signifikante Dezentrierung durch eine unrunde Rhexis nie beobachtet haben.

Nach unserer Erfahrung liegt auch die Nachstarrate nach Rhexis von 6,0–6,5 mm bei Implantation von Linsen des Herstellers

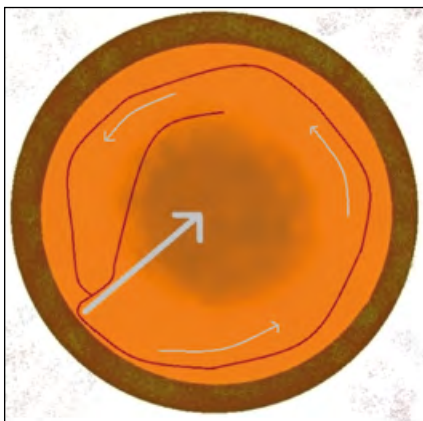


Abbildung 8: Bei auslaufender Rhexis beherzt mit Pinzette nach innen ziehen.

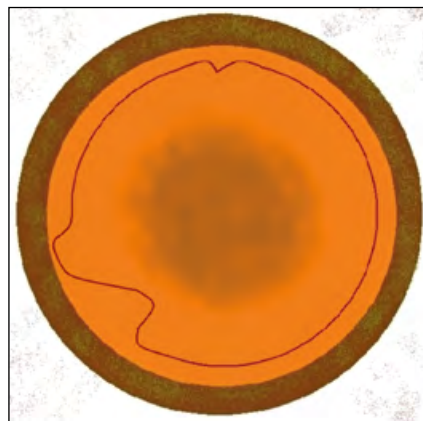


Abbildung 9: Eine entrundete, aber in sich geschlossene Rhexis stört nur den Operateur. Patient oder Zuweiser bemerken sie nicht.

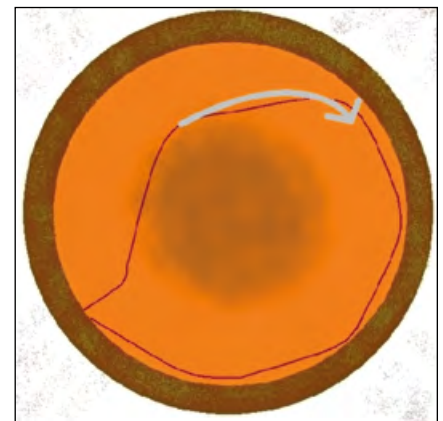


Abbildung 10: Ein radiärer Riss ist bei großer Rhexis nicht so gefährlich wie bei kleiner Rhexis.

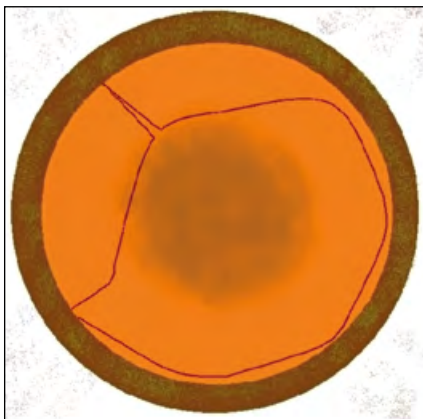


Abbildung 11: Um den Patienten die volle 6-mm-Optik zu erhalten, kann nach der Implantation die Rhexis durch einen zweiten radiären Schnitt entlastet werden.

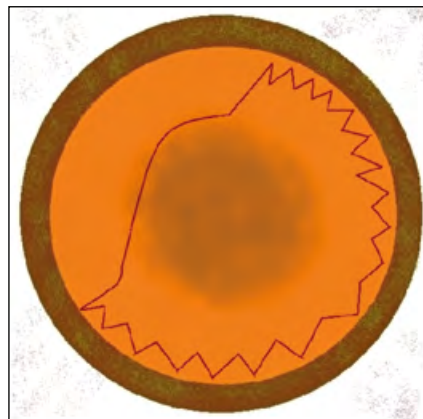


Abbildung 12: Zur Not kann auch eine völlig missglückte Rhexis mittels Can-Opener-Technik beendet werden.




Abbildung 13: Auch mit der Can-Opener-Technik kann eine Phakoemulsifikation erfolgreich durchgeführt werden.

„A“ unter der Nachstarrate nach Implantation von hydrophoben Linsen des Herstellers „B“ bei einer Rhexis von 5,0–5,5 mm. Eine unsymmetrische Überlappung der Vorderkapsel sollte trotzdem vermieden werden, um in Dunkelheit die Blendung zu reduzieren und den Netzhaut Einblick nicht einzuschränken.

### Nach-Rhexis nach der IOL-Implantation

Falls eine Rhexis nicht zentriert ist, soll nach der IOL-Implantation eine Nach-Rhexis erfolgen, um in Dunkelheit die 7-mm-Optik zu erhalten (Abbildung 14) und die Zentrierung der Linse zu optimieren. Dabei sei erwähnt, dass durch den Lupen effekt der Kornea eine an der Spaltlampe gemessene Pupille von 7 mm auf Irisebene nur etwa 6 mm groß ist. Eine 6-mm-IOL scheint einen Durchmesser von etwa 7 mm zu haben.

Bei jungen, akkommodationsfähigen Patienten mit Katarakt ist der Kern oft noch so weich, dass er ohne Phakoemulsifikation abgesaugt werden kann. Die Rhexis ist bei solchen Augen schwierig, sie neigt deutlich dazu, nach außen auszureißen. In solchen Fällen soll primär eine kleine Rhexis angestrebt werden,

z. B. 4 mm (Abbildung 15a). Nach der Implantation muss sie aber erweitert werden, am besten zentriert und rund auf 6 mm. Gerade junge Patienten erreichen nachts noch eine Mydriasis von über 7 mm und die Sicht bei Nacht soll durch eine kleine Rhexis nicht eingeschränkt werden.

Bei kleiner Rhexis reichen nach der Implantation zwei kleine „Ohren“, die z. B. mit einer Pinzette einfach zu reißen sind, um eine Phimose zu verhindern (Abbildung 15b). Durch die Elastizität dehnt sich dann der Rand oft, so dass sie nach einem Monat kreisrund erscheinen kann.

Ergänzend oder alternativ kann auch kurz postoperativ die Vorderkapsel mit dem YAG-Laser erweitert werden.

### Can-Opener-Technik

Als in den 1970er Jahren die Phakoemulsifikation von Michael Ulrich Dardenne in Deutschland eingeführt wurde, kannte noch niemand die Kapsulorhexis. Diese wurde erst 1991 von Thomas Neuhann und Howard V. Gimbel beschrieben [1] und gewann zunehmend an Bedeutung. Die meisten Operateure wissen nicht

mehr aus eigener Erfahrung, wie erfolgreich eine Kataraktoperation auch ohne Kapsulorhexis sein konnte. Niemand möchte heute mehr darauf verzichten, aber das Wissen um Alternativen kann sehr hilfreich sein, wenn die Rhexis einmal nicht ganz so gelingt wie geplant.

In den 1980er Jahren wurde die Kapsel meist mit einer Can-Opener-Technik eröffnet: Mit einer Nadel wurden viele kleine Punktionen nebeneinandergesetzt, sodass der Kapselrand ein Zick-Zack-Muster aufwies (Abbildung 13). Die Femto-Kapseleröffnung ist vom Prinzip her ähnlich, nur dass die Punktionen sehr viel kleiner sind.

Der größte Nachteil der Can-Opener-Technik war die oft unsymmetrische Implantation, sodass der untere Bügel der Linse im Kapselsack lag und der obere Bügel im Sulkus. Ein Eindrehen der Linse in den Kapselsack war gefährlich, dabei konnte einer der kleinen Risse auf die Hinterkapsel auslaufen. Trotzdem sollte jeder Operateur diese Technik kennen und beherrschen, da sie bei einer verunglückten Rhexis in seltenen Fällen der Weg zu einer erfolgreichen Operation sein kann.

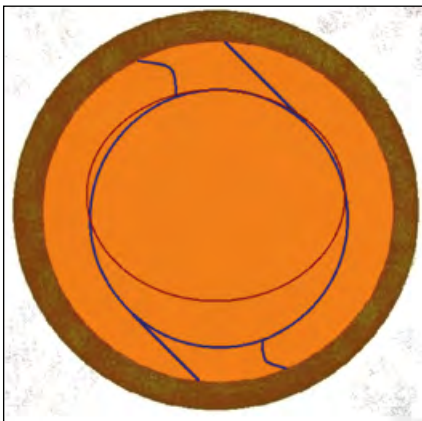

Abbildung 14a: Falls eine Rhexis nicht zentriert ist, kann nach der Implantation eine Nachrhexis erfolgen.

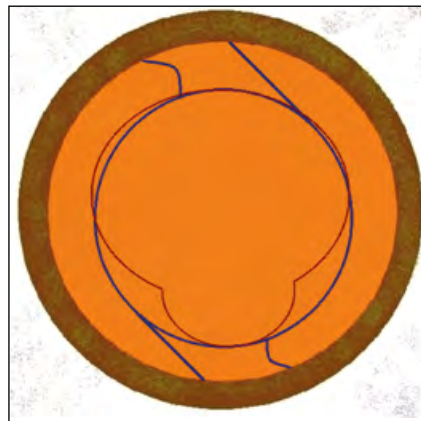


Abbildung 14b: Auch wenn die Rhexis dann nicht rund ist, ist die Linsenzentrierung und der Erhalt einer 6-mm-Pupille gewährleistet.

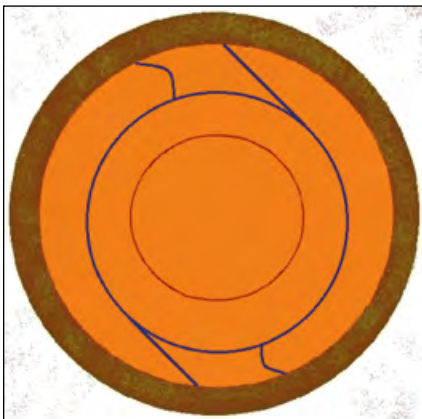


Abbildung 15a: Wenn eine Rhexis zu klein ist, sollte sie nach der Implantation erweitert werden.

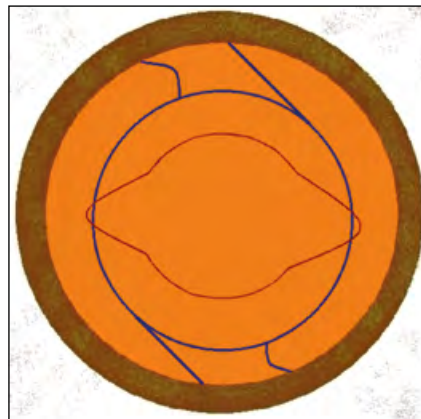


Abbildung 15b: Falls eine runde, symmetrische Rhexis nicht gelingen sollte, sind zwei „Ohren“ auch ausreichend, um eine Phimose zu verhindern.

### Bügeldislokation unabhängig von der Rhexisgröße

In sehr seltenen Fällen wird postoperativ bemerkt, dass ein Bügel nicht im Kapselsack, sondern im Sulcus oder gar in der Vorderkammer liegt. Im ersten Fall droht eine Pigmentdispersion

und sogar ein Pigmentdispersionsglaukom (Abbildung 16a). Diese Komplikation gibt es unabhängig von der Größe der Rhexis. Bei hydrophoben Linsen und bei erhöhtem intraoperativem Spannungsdruck kann die Entfaltung eines Bügels gegen Ende der Operation ausbleiben. In den Stunden danach kann der nicht entfaltete Bügel aus dem Kapselsack nach vorne gleiten und sich dort entfalten. Deshalb sollte bei nicht optimal weiter Pupille die Linse nach der Implantation immer etwas im Kapselsack verschoben werden, um sicherzustellen, dass beide Enden der IOL sicher in der Peripherie des Kapselsacks liegen und nicht eingeklemmt sind (Abbildung 16b). Falls ein Bügel nicht ganz entfaltet ist, hilft die Injektion eines Viskoelastikums (Hyaluronsäure) vor den Bügel, dass sich der Kapselsack dort erweitert und der Bügel sich entfalten kann. Eine anschließende Bewegung der Linse zeigt, dass das periphere Bügelende nicht mehr in der Pupille zu sehen ist (Abbildung 16c).

Falls ein Bügel auf der Optik kleben bleibt, kann das nicht belassen werden, er muss mit einer Kanüle oder einer Rhexis-Pinzette gelöst werden. Wir hatten einen Patienten, bei dem das unterblieben ist. Die Verklebung löste sich nicht, nachmittags musste der Bügel erst durch einen Schuss mit dem YAG-Laser gelöst werden.

Außerdem ist hinsichtlich einer Haptik-Dislokation wichtig zu beachten: Bei Druck von hinten und nicht druckfestem Tunnel kann eine Haptik postoperativ aus dem Kapselsack gleiten. Das kann schon beim Entfernen des Lidsperrers geschehen. Ein sicher druckfester Tunnel und eine Luftblase vermeiden diese Komplikation. Jedes Auge ist zum Ende des Eingriffs vom Operateur durch digitale Palpation auf absolute Druckfestigkeit zu prüfen.

### Hinterkapselruptur vermeiden: Früh auf Aspiration wechseln

Mit der Phakoemulsifikationsnadel kann sehr schnell gearbeitet werden und fast die ganze Linse entfernt werden. Aber ebenso schnell kann dabei die Hinterkapsel perforieren. In frü-




Abbildung 16a: Wenn der scharfkantige Bügel einer hydrophoben IOL nicht mehr im Kapselsack liegt, kann es zur Pigmentdispersion kommen.




Abbildung 16b: Durch Verschiebung der Linse im Kapselsack soll nach der Implantation sichergestellt sein, dass sich beide Bügel entfaltet haben.

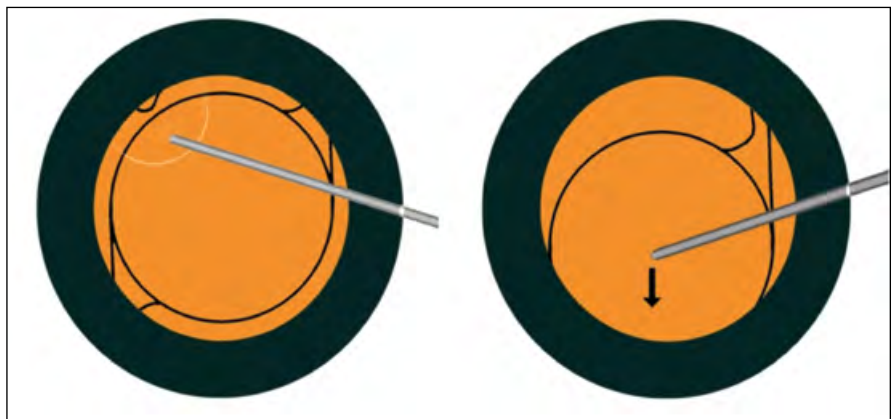


Abbildung 16c: Wenn sich ein Bügel nicht entfaltet hat, sollte ein Viskoelastikum vor den Bügel injiziert werden.

hen Operationsschritten sind der Epinukleus und die Rinde ein guter Schutz für die Hinterkapsel und es ist schwer abzuschätzen, wie fest der Epinukleus ist. Es ist sicherer und dauert nur unwesentlich länger, früh auf die bimanuelle Absaugung zu wechseln. Wenn sich dann zeigen sollte, dass der Epinukleus doch zu fest für die Absaugkanüle ist, kann der Kapselsack wieder mit Methylcellulose gefüllt werden und auf den Phako-Tip gewechselt werden. Jeder Operateur muss für sich selbst entscheiden, ob dadurch viele Operationen um etwa 1 Minute länger dauern, oder ob er bei sich eine Rupturrate von  $> 1\%$  akzeptiert.

Bei jungen Menschen mit erhöhtem Spannungsdruck kann die Linse zur Not weitgehend ohne Phakoemulsifikation nur mit der Aspirationskanüle entfernt werden. Bei einem 60-Jährigen ist der Kern oft noch so klein, dass er nur etwa 10% des Linsenvolumens ausmacht. Dieser kleine Kern braucht die Phakoemulsifikation, aber die verbliebenen 90% Epinukleus und Rinde passen auch in die Aspirationskanüle. Es ist mühselig, aber sicherer! Wenn dann doch eine Ruptur auftritt, ist die vor-

sichtige Eingabe von Methylcellulose zur Schonung der Glaskörpergrenzmembran zu empfehlen.

### Kleine Kern- und Rindenreste

Wenn kleinere Kernreste im Auge verbleiben oder wenn harte Teile des Epinukleus noch abgesaugt werden, sollten die Teile zunächst mit der Saugkanüle angesaugt werden und in der Peripherie mit höherem Sog abgesaugt und entfernt werden. Dabei hilft die Vorderkapsel peripher vom Rhexisrand die Hinterkapsel zu schonen (Abbildung 17). So kann verhindert werden, dass die Hinterkapsel nach erfolgreicher Operation in den letzten Sekunden der Operation doch noch perforiert. Noch vor einer weiteren Komplikation muss gewarnt werden: In seltenen Fällen können kleine Kernfragmente bei lokalisierter Zonulaschwäche hinter der Kapsel auf der Glaskörpergrenzmembran zu liegen kommen. Das ist auch für den geübten Operateur manchmal schwer von einer Lage im Kapselsack zu unterscheiden. Dann wäre es fatal, diese Reste entfernen zu



Abbildung 17a: Kleine Kern- oder Epinukleusreste sollten nicht in der Mitte des Auges abgesaugt werden.

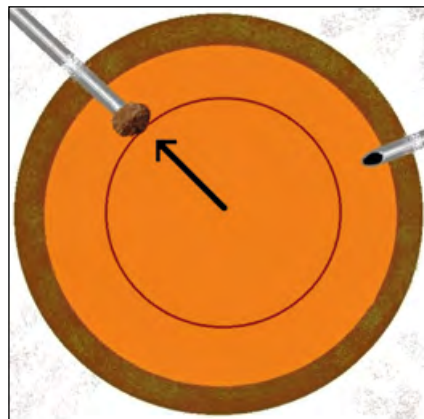


Abbildung 17b: Peripher, über dem Rhexisrand, sind kleine Kern- oder Epinukleusreste sicherer zu entfernen.

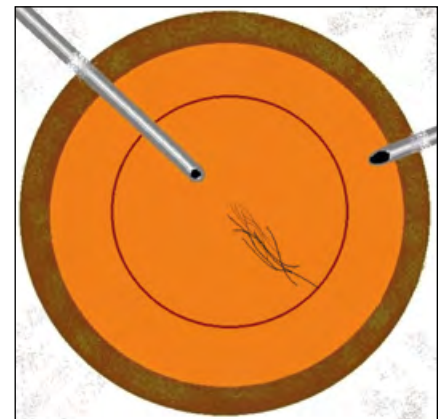

Abbildung 18: Eine Politur der Hinterkapsel soll (wenn überhaupt) erst nach der Implantation erfolgen. Kleine Faserreste können auch spontan resorbieren.

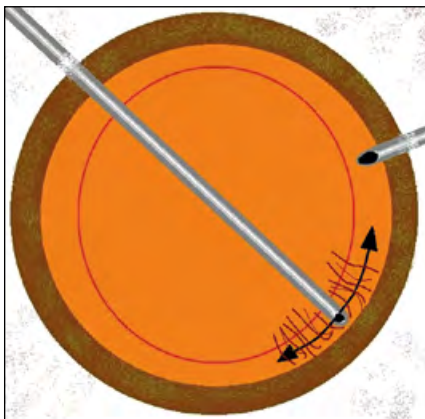

Abbildung 19: Rindenfaser mit oszillierenden tangentialen Bewegungen ansaugen, erst bei Okklusion absaugen.

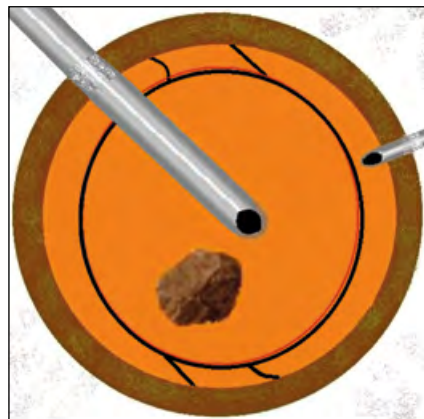


Abbildung 20: Größere Kernreste werden mit Phakoemulsifikation nach der Linsenimplantation entfernt.

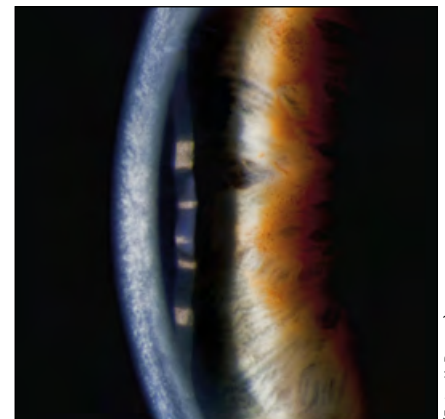


Abbildung 21: Descemetabhebung nach Phakoemulsifikation.

(Foto: K. Brasse)

wollen, da dabei Hinterkapsel und Glaskörper verletzt werden. Risikogruppen sind besonders Augen mit lockerer Zonula und Miosis wie bei Pseudoexfoliationssyndrom.

Es ist unbedenklich, kleine Faserreste (Abbildung 18) auch einmal an Ort und Stelle zu belassen. Diese Fasern der Hinterkapsel führen nicht zu einem regenerativen Nachstar, da auf der Hinterkapsel keine teilungsfähigen Linsenepithelzellen sind. Solche Fasern lösen sich völlig auf, wenn sie mit Kammerwasser in Kontakt kommen, und das ist bei einer größeren Rhexis immer der Fall.

Um eine evtl. schwache Zonula zu schonen, soll bei der Entfernung von Rindenresten am Ende der Operation zwischen „Ansaugen“ der Rinde und „Absaugen“ unterschieden werden. Um die Zonula beim Ansaugen nicht zu belasten, sind manchmal zunächst tangential oszillierende Bewegung sinnvoll, um dann erst nach der Okklusion die Rinde radiär nach innen abzuziehen (Abbildung 19).

Lehrbuchmäßig möchten junge Operateure alle Kern- und Rindenreste entfernen, bevor sie die Linse implantieren. Das kann falsch sein: Bei der Phakoemulsifikation eines kleinen Kernrestes, nachdem Epinukleus und Rinde schon weitgehend entfernt sind (und die Hinterkapsel nicht mehr schützen), kann die Hinterkapsel verletzt werden! Oft ist es sicherer, erst die Linse zu implantieren und kleinere Kern- oder Rindenreste erst danach zu entfernen (Abbildung 20).

Und noch ein kleiner Tipp: Anfänger achten beim Absaugen manchmal nur auf die Absaugkanüle und bemerken vielleicht nicht, dass die Infusionskanüle unbemerkt ins Zentrum wandert. Dort kann sie bei Unachtsamkeit die Hinterkapsel perforieren.

In diesem Text gibt es viele Tipps zu einem Operationsschritt, der im Idealfall nur einige Sekunden dauert. Fall die Möglichkeit besteht, sollten sich Operateure unbedingt Videos von den eigenen Operationen anschauen und mit ihrem Ausbilder besprechen, da die eigenen Erinnerungen häufig von dem objektiven Bildmaterial abweichen.

### **Cave: Descemet'sche Lefze!**

Die Descemet'sche Membran kann schon einmal mit der Kapsel verwechselt werden (Abbildung 21). Von der DMEK wissen wir, wie leicht sich die Descemet vom Stroma lösen kann. Man sollte demnach immer daran denken, dass kleinere Lefzen nicht immer Kapselreste sind, sondern auch manchmal Descemetreste sein können. Also: Nicht alles aus dem Auge entfernen, was wie eine Kapsel aussieht!

## **Zusammenfassung**

### **Vorteile einer großen Rhexis:**

- Bessere Sicht für den Patienten bei Dunkelheit
- Leichtere und sicherere Phakoemulsifikation
- Bessere Funduskopie
- Keine Phimose, kein milchiger Nachstar
- Weniger Fremdkörperreaktion
- Weniger Endophthalmitis

### **Rangordnung der Anforderung an die Eröffnung der vorderen Kapsel:**

1. Der Glaskörper muss intraoperativ sicher geschont werden.
2. Die Phakoemulsifikation soll sicher und leicht durchführbar sein.
3. Die IOL soll sicher und symmetrisch im Kapselsack liegen.
4. Den Patienten ist die volle Nachtsicht zu erhalten.
5. Die Nachstarrate sollte reduziert werden.

## **Literatur**

1. Gimbel HV, Neuhann T (1991) Continuous curvilinear capsulorhexis. J Cataract Refract Surg 17: 110–111; doi: 10.1016/s0886-3350(13)81001-2
2. Wenzel M: Abhandlung vom Staar, nebst Beobachtungen, welche beweisen, daß man nach Beschaffenheit der verschiedenen Arten des Staares die Hornhaut und die Kapsel der Krystalllinse auf verschiedene Art öffnen müßte. Aus dem Französischen. Nürnberg, bei Johann Adam Stein, 1788

Weitere Literatur auf Anfrage bei den Verfassern.

### **Korrespondenzadressen:**



Prof. Dr. med. Martin Wenzel  
Augenklinik Petrisberg  
Max-Planck-Straße 14–16  
54296 Trier



Dr. med. Damian Wenzel  
Augenklinik Petrisberg  
Max-Planck-Straße 14–16  
54296 Trier